

# Skin Tears: Prävention & Therapie

## Prävention

- Scher- und Reibungskräfte vermeiden bei trockner & dünner Haut (Pergamenthaut) (Altershaut)
- Hautpflege: pH-neutrale Seifen, lauwarmes Wasser, Feuchthaltemittel wie z.B. Urea, Glycerin
- Verzicht von Duftstoffen und Konservierungsstoffen wegen Reizpotential
- lange Fingernägel kürzen

## Lokale Wundversorgung

- Wundbehandlung nach Wundstatus (siehe Vorgabe)
- Verbandmittel ohne starke Haftung
- Kohäsive Binden vermeiden, da oft zu stark gebunden



Protz, K. (2021). Skin Tears – Einrisse fragiler Haut. WUNDmanagement 15(6), 312-315

# **Skin Tears**

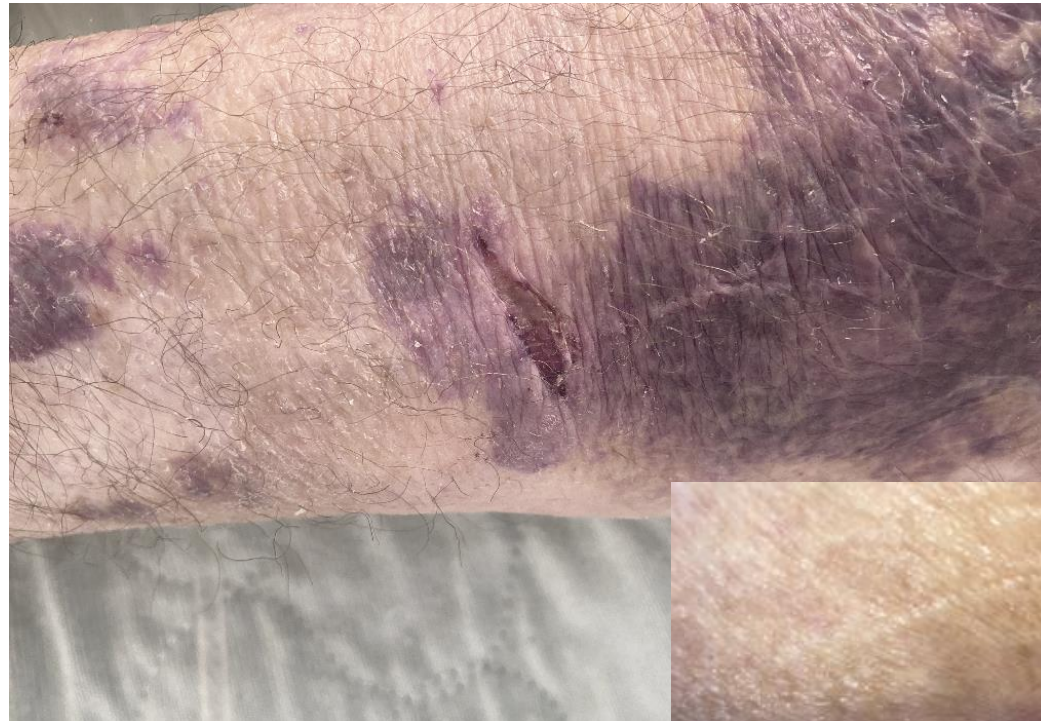## **Diagnostik, Prävention, Therapie**

---

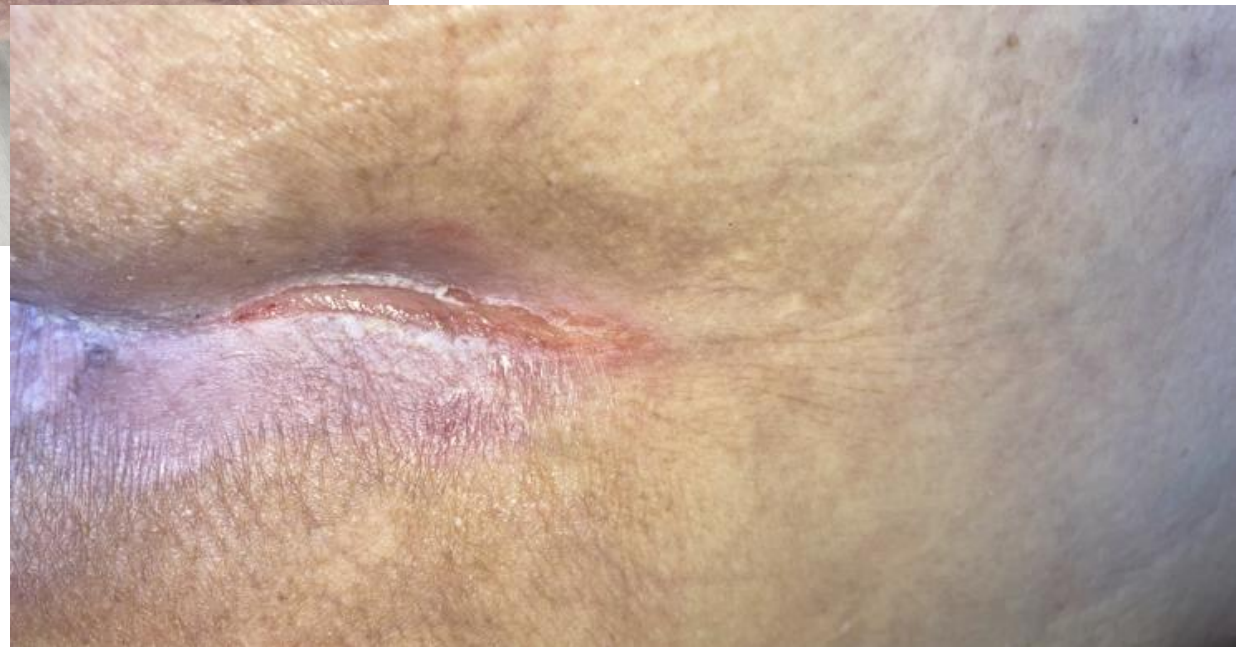Dr. Eva-Maria Panfil, Programmleitung Dekubitus / Wunden

22.06.22

# Welche Wunde ist dies?



Handgelenk



Analfalte

Forschungskonsent: unbekannt

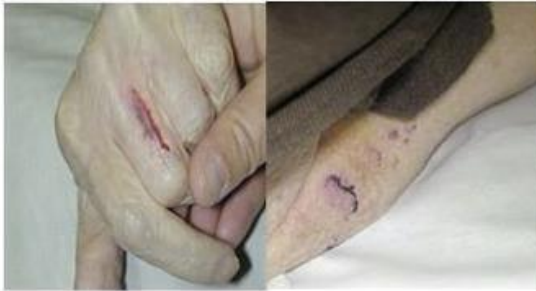# Skin Tears: Einrisse fragiler Haut (akute Wunde)



## Klassifikation von Hauteinrissen (Skin tears)

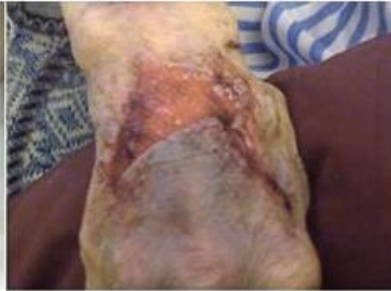INTERNATIONAL SKIN TEAR ADVISORY PANEL  
(ISTAP) KLASSIFIKATIONSINSTRUMENT

Typ 1: Kein Hautverlust



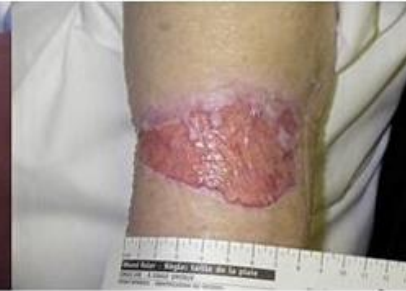Linearer oder aufklaffender Hauteinriss \*, wobei die abgelöste Haut über dem Wundbett liegt bzw. über dieses gelegt werden kann.

Typ 2: Teilverlust des Hautlappens



Die Haut reicht nicht mehr aus, um das Wundbett zu bedecken.

Typ 3: Totaler Verlust des Hautlappens



Das gesamte Wundbett liegt frei.

### Lokalisation:

- 80%: Arme
- 15%: untere Extremitäten
- 5%: anderes

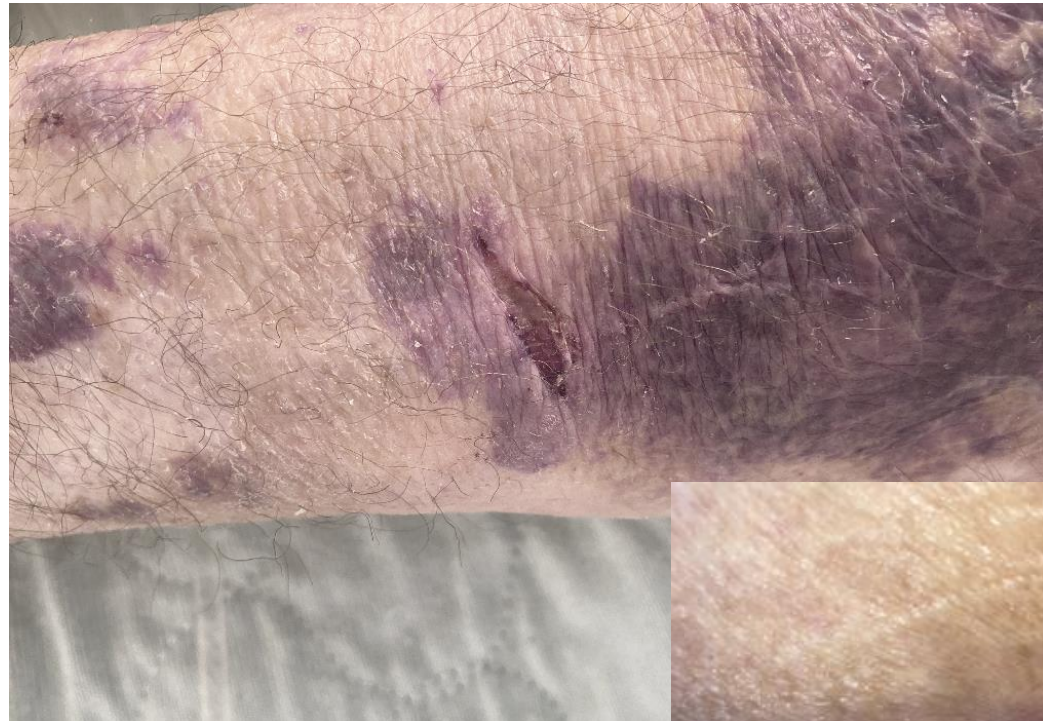
\* Unter einem Hautlappen bei Hauteinrissen (Skin tears) versteht man Haut (Epidermis/Dermis), die unbeabsichtigt von ihrem ursprünglichen Ort teilweise oder völlig abgelöst wurde, durch Einwirkung von Scher-, Reibungskräften und/oder durch stumpfe Krafteinwirkung. Nicht zu verwechseln mit einem chirurgischen Eingriff, bei dem Hautgewebe zur therapeutischen Anwendung von seinem ursprünglichen Platz abgetrennt wird, z. B. Hautlappenplastik.

**Cave: Fehldiagnose Dekubitus!!!!**

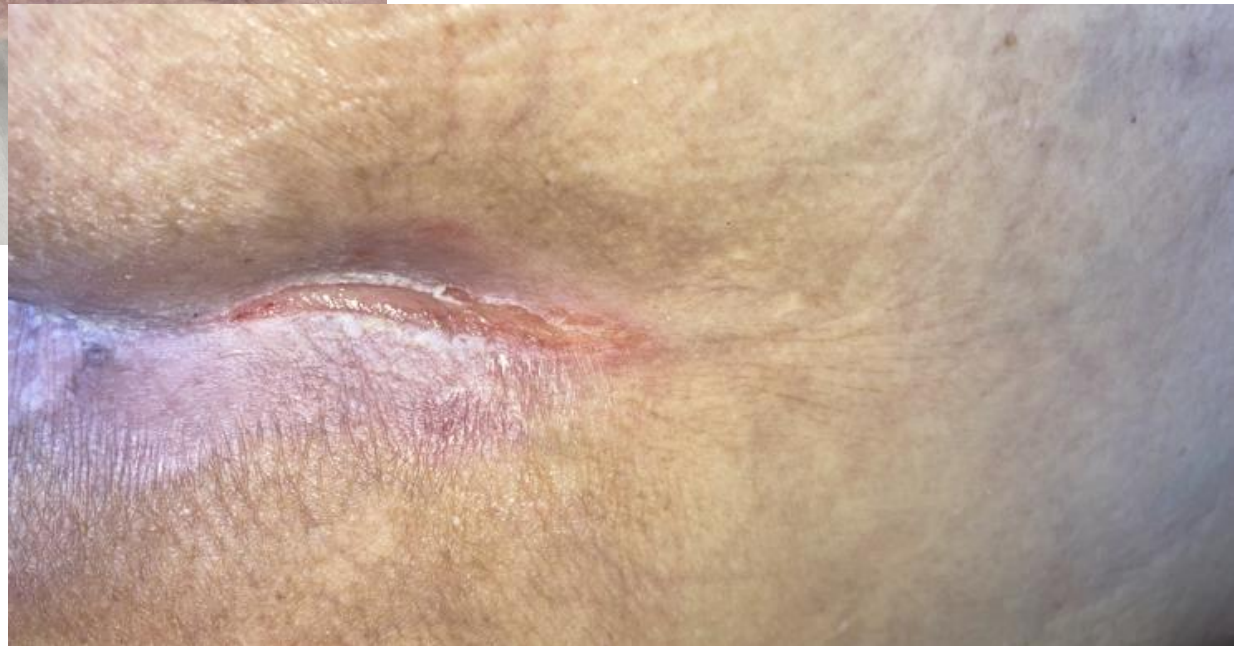Beeckman D. & Van Tiggelen H. (2018) International Skin Tear Advisory Panel (ISTAP) Classification System – German version. Skin Integrity Research Group (SKINT), Ghent University. Available to download from [www.skintghent.be](http://www.skintghent.be)



# Skin Tears



Handgelenk



Analfalte

Forschungskonsent: unbekannt

# Welche Wunde ist dies?

Dokumentiert als Deku II, Gesäss  
... aber .....\*

\*Skin Tears

Dekubitusrisiko

Dekubitusrisiko erhöht aufgrund Experteneinschätzung und Braden-Skala (15)

Forschungskonsent: unbekannt

# Literatur

LeBlanc, K., Campbell, K. E., Wood, E., & Beeckman, D. (2018). Best practice recommendations for prevention and management of skin tears in aged skin: an overview. *Journal of Wound Ostomy & Continence Nursing*, 45(6), 540-542.

Protz, K. (2021). Skin Tears – Einrisse fragiler Haut. *WUNDmanagement* 15(6), 312-315

<https://www.skintears.org/>