Universitätsspital Basel

Radiologie und Nuklearmedizin

Jahresbericht 2022

Radiologie und Nuklearmedizin Jahresbericht 2022

Nachhaltigkeit in der Medizin Unsere Wissenschaftler arbeiten seit 2011 daran, den Energieverbrauch der Radiologie zu reduzieren. Ihre Ziele lassen sich in Kilowattstunden und CO_2-Emissionen messen. 10

PACS Die Einführung des neuen Bildarchivierungs- und Kommunikationssystems war ein höchst aufwändiger und langwieriger Prozess. 2022 konnte er abgeschlossen werden. 12

Aussenstellen Das Zentrum für Bilddiagnostik, unsere Aussenstelle für ambulante Radiologie, ist erneut gewachsen: durch den Erwerb des Radiologie Zentrums Fricktal sowie durch Ergänzung des Teams. 18

Organisation 4

Leistungsangebot 6

Leistungsstatistik 9

Fokus: Nachhaltigkeit in der Medizin und PACS 10

Lehre 14

Aussenstellen 16

Publikationen 17

Auszeichnungen, Ernennungen und Sponsoren 25

Informationen für Zuweisende 26

Impressum 27

Glossar

BMA: Biomedizinische Analytikerinnen und Analytiker
CT: Computertomografie
MRT: Magnetresonanztomografie (= MRI: Magnetic Resonance Imaging)
PET: Positronen-Emissions-Tomografie
SPECT: Single Photon Emission Computed Tomography
USB: Universitätsspital Basel

Liebe Leserinnen und Leser

Wie setzen wir unsere Ressourcen ein? Diese Frage hat uns 2022 mehr denn je beschäftigt. Der Bedarf an radiologischen Leistungen, insbesondere zu den Randzeiten durch unsere Partnerspitäler, ist in den letzten Jahren exorbitant gestiegen. Er erreichte nachts, an Wochenenden und Feiertagen ein Niveau, das den Rahmen elektiver Einsätze unseres Personals sprengte. Da sich auch der Mangel an qualifizierten Fachkräften seit einigen Jahren über sämtliche Berufsgruppen verschärft hatte, mussten wir Massnahmen vorantreiben, um Überlastung und Engpässen entgegenzuwirken.

Einerseits konnten wir die Anzahl unserer Mitarbeiter*innen erhöhen (von 194 auf 200 FTE), andererseits haben wir Workflow- und Arbeitszeitenmodelle optimiert und flexibler organisiert. Ein ‹Skill Grade Mix› – die Verschiebung, Erweiterung und Durchmischung der Berufsfelder von Radiologiefachpersonen, medizinischen Praxisassistent*innen, Pflegefachpersonen und Ärzt*innen half uns, Ressourcen und Last besser zu verteilen.

Die Intensivierung der Zusammenarbeit mit unserer Tochter, dem Zentrum für Bilddiagnostik, war ebenfalls eine grosse Unterstützung (vgl. die Seite 16).

Neben der Anpassung der Berufsfelder haben wir zukunftsfähigere ‹Perspektivenmodelle› für eine standardisierte Laufbahnplanung, z. B. der Radiologiefachpersonen, erarbeitet. Und deren Saläre angepasst.

Berufsgruppenübergreifend, stark praxisbezogen und erfreulich erfolgreich war auch der zum ersten Mal durchgeführte, von uns mitorganisierte, trinationale R3-Imaging-Kongress. Er fand im September 2022 in Konstanz statt.

Zwei weitere Themen haben uns im vergangenen Jahr stark in Anspruch genommen: die seit 2015 geplante Einführung eines neuen PACS (Picture Archiving and Communication System) sowie der Energiebedarf, der uns schon seit 2011 beschäftigt (vgl. die Berichte auf den Seiten 10–13).

Radiologie und Nuklearmedizin sind die grössten Stromverbraucher eines Spitals. Wir sehen uns daher in der Verpflichtung, unseren Umgang mit Energie zu optimieren – für ein nachhaltigeres Gesundheitssystem, für unsere Patientinnen und Patienten, für die Gesellschaft.

Ihr Elmar Merkle
Chefarzt, Leiter ärztliches und akademisches Personal

Ihre Alexandra Streuber
Leiterin Klinikmanagement, Administration und IT

Ihre Mia Nagy
Leiterin der Radiologiefachpersonen und BMAs

Organisation

Universitätsspital Basel
Departement Theragnostik

Radiologie und Nuklearmedizin

Ärzte und übriges akademisches Personal
Chefarzt: Prof. Dr. med. E. Merkle | Stv.: Prof. Dr. med. D. Boll

Radiologiefachpersonen und BMAs
M. Nagy

Klinikmanagement, Administration und IT
A. Streuber

Aus-, Weiter- und Fortbildung
Prof. Dr. med. J. Bremerich

Finanzen
A. Streuber

Forschung
B. Stieltjes, MD, PhD

Informationstechnologie
PD Dr. med. T. Heye

Medizinische Dienstleistung
Prof. Dr. med. D. Boll

Qualität und Sicherheit
Prof. Dr. med. C. J. Zech

Universitäre Lehre
Dr. med. K. Blackham und
Prof. Dr. med. C. J. Zech

Abdominelle und onkologische Diagnostik
Prof. Dr. med. D. Boll, Stv.: PD Dr. med. T. Heye

Kardiale und thorakale Diagnostik
Prof. Dr. med. J. Bremerich

Diagnostische und interventionelle Neuroradiologie
Prof. Dr. med. M. Psychogios, Stv.: Dr. med. J. Lieb

Interventionelle Radiologie
Prof. Dr. med. C. J. Zech
Stv.: Dr. med. M. Takes

Muskuloskelettale Diagnostik
Dr. med. D. Harder
Stv.: Dr. med. B. Kovács

Nuklearmedizin
Prof. Dr. med. Dr. phil. D. Wild
Stv.: Dr. med. G. Nicolas, Dr. med. C. Rottenburger

Radiopharmazeutische Chemie
Prof. Dr. phil. M. Fani

Radiologische Physik
Prof. Dr. phil. O. Bieri

Universität Basel
Medizinische Fakultät, Fachbereiche Querschnitt und Medizinische Grundlagen

Imaging Support
A. Citrano

Patientenadministration
S. Schmied

Sekretariat und Datenmanagement
I. Fischer

Radiologiefachpersonen Angiografie
S. Dziergwa, Stv.: N. Hänggi

Radiologiefachpersonen Computertomografie
S. Kamber (a. i.)

Radiologiefachpersonen konventionelle Radiologie
L. Rizzo (a. i.)

Radiologiefachpersonen Magnetresonanztomografie
C. Bertschinger

Radiologiefachpersonen Nuklearmedizin und BMAs radiopharmazeutische Chemie
H. Hasanic (a. i.)

Pflege nuklearmedizinische Bettenstation
M. Speiser

Unsere Klinik gehört zum Departement Theragnostik des USB. Sie ist partnerschaftlich in verschiedene Behandlungszentren involviert und verfügt über mehrere Aussenstellen. Mit der Universität Basel ist sie in Forschung und Lehre vernetzt.
Im ärztlichen Bereich ist sie in vier organspezifische Spezialabteilungen sowie die beiden Abteilungen für interventionelle Radiologie und für Nuklearmedizin gegliedert – ergänzt durch unsere naturwissenschaftlichen Abteilungen: radiologische Physik und radiopharmazeutische Chemie.
Zwei weitere Organisationsebenen strukturieren den medizinisch-technischen Bereich sowie Klinikmanagement, Administration und IT nach Ressorts und Infrastruktur.
Die Anzahl Vollzeitstellen (Vollzeitäquivalent) in verschiedenen Teams (inkl. Lehre und Forschung) lag bei 200 FTE. Dargestellt ist der Stand von Dezember 2022.

Leistungsangebot

Wir bieten das gesamte Leistungsspektrum der modernen diagnostischen und therapeutischen Radiologie sowie Nuklearmedizin an, einschliesslich der minimalinvasiven und endovaskulären Therapien sowie der Radionuklidtherapie.

Unsere Untersuchungen mit ionisierender Strahlung (CT, Röntgen) werden mit dosisoptimierten Protokollen durchgeführt und kontinuierlich verbessert, um die Strahlendosis weiter zu senken. Für die Nachverarbeitung setzen wir Bildanalyseprogramme ein, die es erlauben, auch quantitative Aussagen bei kardiovaskulären und onkologischen Fragestellungen standardisiert zu liefern.

Konventionelle Röntgendiagnostik

- gesamtes Spektrum der Projektionsradiografie (Thorax, Skelett, Durchleuchtung)
- 3D-Tomografie des Skelettsystems in gewichtsbelasteter, stehender Position
- Knochendichtemessung (DEXA: Duale Röntgenabsorptiometrie)
- konventionelle Kontrastmitteluntersuchungen:
  - Gastrointestinaltrakt (Oesophagus, Magen, Dünn- und Dickdarm)
  - differenzierte Schluckpassagen
  - Spezialuntersuchungen von Fisteln und Gängen
  - Urogenitalsystem
  - Hysterosalpingografien
  - sämtliche Arthrografien (in Kombination mit der MRT oder der CT) sowie diagnostische und therapeutische Infiltrationen von Gelenken
  - Myelografien

Technische Ausstattung

Wir verwenden modernste Geräte. Neben Anlagen zur Durchführung von Sonografien (Ultraschall), konventioneller Röntgenbildgebung und Angiografien (inkl. 3D-Angiografie und biplane Angiografie) stehen uns am USB 5 CTs (64–128 Zeilen), 6 MRTs (0,55–3 Tesla), 3 SPECT/CTs, 2 PET/CTs zur Verfügung. Detaillierte Informationen finden Sie unter unispital-basel.ch/radiologie-nuklearmedizin/technische-ausstattung

Ultraschall (Sonografie)

- Hals und Schilddrüse
- Pleura
- Abdomen und Becken
- Weichteile und Gelenke
- periphere Neurografie
- Gefässe inkl. Doppler und Duplex
- Kontrastmittel-Ultraschall (CEUS: Contrast-Enhanced Ultrasound) aller genannten Bereiche, insbesondere von Leber und Niere

Computertomografie (CT)

- Gehirn inkl. CT-Angiografie und Perfusions-CT
- Gesichtsschädel, Schädelbasis und Felsenbeine
- Hals inkl. CT-Angiografie der Halsarterien
- Wirbelsäule inkl. CT-Myelografie
- Thorax inkl. Koronar-CT, Dichte-Mapping der Lungen zur Biopsieplanung und vollautomatische Quantifizierung von Pneumonien
- Abdomen und Becken
- Urolith-Darstellung und -Charakterisierung durch Dual-Energy-CT
- Extremitäten und Gelenke inkl. Dual-Energy-CT für den Gichtnachweis und metallartefaktoptimierte Bildgebung
- CT-Angiografie
- Kolonografie (virtuelle Kolonoskopie)

Magnetresonanztomografie (MRT)

- Gehirn inkl. MR-Angiografie, Diffusions-, Perfusions- und Funktionsbildgebung, Spektroskopie, Vessel Wall Imaging und andere Spezialtechniken, Volumetrie und computerbasierte Atrophiemuster-Analyse
- Gesichtsschädel, Schädelbasis, Hals inkl. Diffusions- und Perfusionsbildgebung
- Wirbelsäule, Rückenmark inkl. MR-Myelografie, Diffusionsbildgebung
- Herz (inkl. Stressbildgebung), Lunge
- Extremitäten und Gelenke inkl. Prothesenbildgebung mit artefaktoptimierten Sequenzen und Rotationsbestimmung
- periphere Neurografie
- Leber und Gallenwege (MRCP: Magnetresonanz-Cholangiopankreatikografie)
- Bauch- und Beckenorgane (inkl. Defäkografie)
- Urogenitalsystem
- MR-Angiografien des arteriellen und venösen Systems (nichtinvasive Gefässdarstellung)
- Spezialuntersuchungen von Fisteln und Gängen

- Ganzkörperuntersuchungen zum Staging maligner Erkrankungen

Mammadiagnostik

- digitale Mammografie inkl. Tomosynthese (3D-Mammografie)
- Sonografie (Ultraschall)
- Mammografie-Screening
- MR-Mammografie
- Brustbiopsie (Stanz- und Vakuumbiopsie) unter Bildkontrolle mit Ultraschall, Mammografie (Stereotaxie und Tomosynthese) und MR-Mammografie
- präoperative Befundmarkierung unter Bildkontrolle mit Ultraschall, Mammografie (Stereotaxie und Tomosynthese) und MR-Mammografie

Nuklearmedizinische Diagnose- und Therapieverfahren

- PET/CT inkl. CT und CT-Angiografie der Koronararterien für sämtliche kardiologischen, onkologischen und neurologischen Fragestellungen, mit folgenden Tracern: ^{18}F-FDG, ^{82}Rb, ^{68}Ga-DOTATOC, ^{68}Ga-PSMA, ^{18}F-PSMA, ^{68}Ga-DOTA-exendin-4, ^{18}F-Cholin, ^{18}F-FET, ^{18}F-DOPA, ^{18}F-Flutemetamol (Vizamyl®)
- gesamtes Spektrum der konventionellen nuklearmedizinischen Bildgebung mit Szintigrafie und SPECT/CT, auch quantifizierbar, z. B. für Dosimetrien
- Radionuklidtherapie:
  - gezielte ^{177}Lu-DOTATOC-Therapie von Somatostatin-Rezeptor-positiven neuroendokrinen Tumoren und Meningeomen
  - gezielte ^{177}Lu-PSMA-Therapie des ^{68}Ga-PSMA-PET-positiven kastrationsresistenten Prostatakarzinoms
  - Radiojodtherapie bei Schilddrüsenerkrankungen
  - selektive interne Radiotherapie (SIRT) von Lebertumoren bzw. -metastasen mit ^{90}Y-Resin-Mikrosphären (90-Y-SIR-Spheres®) oder ^{166}Ho-Mikrosphären (QuiremSpheres®)
  - Radiosynoviorthese schmerzhafter Gelenke
  - gezielte ^{177}Lu-DOTA-JR11-Therapie von nicht genügend auf ^{177}Lu-DOTATOC ansprechenden neuroendokrinen Tumoren und Meningeomen

>>

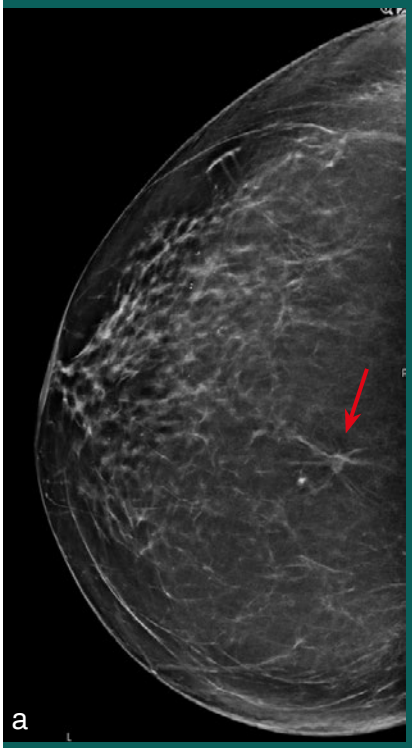

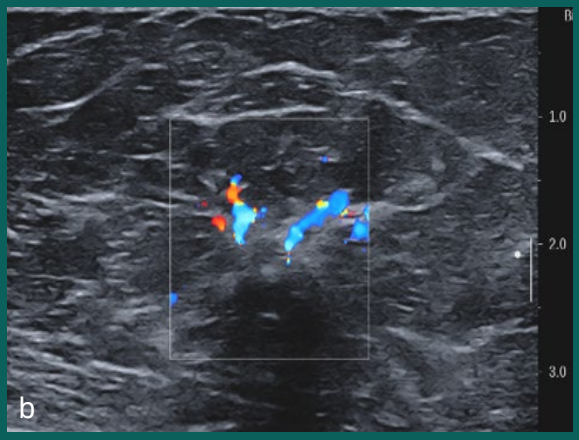

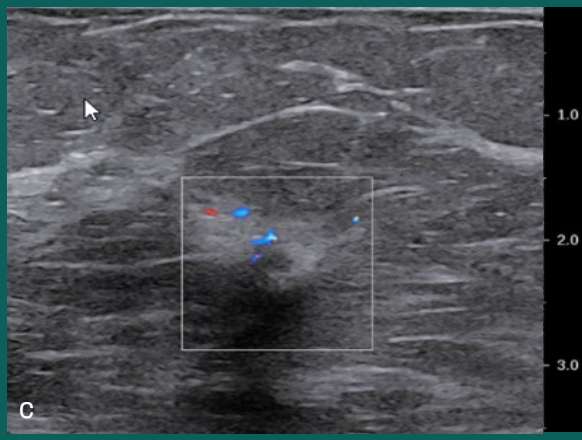

Abb. a–c: Sonografien (Ultraschall) einer weiblichen Brust mit Mammakarzinom. Unsere Mammadiagnostik verwendet Ultraschallgeräte mit sehr hoher Auflösung, um auch winzige Karzinome finden zu können. Im Oktober 2022 wurde ein neues Gerät getestet (und 2023 angeschafft). Damit finden wir auch 3 mm kleine Karzinome (a: Pfeil, in CC-Projektion). Die neuen Ultraschallgeräte mit hochsensitiver Dopplertechnik zur Untersuchung des Blutgefässe bzw. des Blutflusses (b) erkennen deutlich mehr jener Gefässe (bunt), die den Tumor nähren, als unsere alten Geräte (c).
2022 hat die Anzahl der Mamma-Sonografien stark zugenommen (vgl. die Leistungsstatistik auf Seite 9).

- gezielte ^{177}Lu-PP-F11N-Therapie des fortgeschrittenen, metastasierten medullären Schilddrüsenkarzinoms
- Radionuklidtherapie von Knochenmetastasen beim Prostatakarzinom mit ^{223}Ra-Dichlorid (Xofigo®)
- gezielte ^{131}I-MIBG-Therapie bei ^{123}I-MIBG-SPECT-positiven Neuroblastomen und neuroendokrinen Tumoren
- Radiofrequenzablation von Schilddrüsenknoten in Kooperation mit der interventionellen Radiologie

Minimalinvasive Diagnose- und Therapieverfahren

- sonografisch, CT- und MR-gesteuerte Punktionen, Drainagen und andere minimalinvasive Techniken
- lokale Tumorbehandlungen (RFA: Radiofrequenzablation, Kryoablation etc.) an Lunge, Leber, Knochen, Schilddrüse und Weichteilen
- minimalinvasive Schmerztherapien an der gesamten Wirbelsäule (periradikuläre und Facettengelenk-Infiltrationen) und anderen Gelenken
- Stabilisierung und Aufbau von Wirbelkörpern mittels Vertebroplastie
- Behandlung von Galleaufstau durch perkutane Ableitung und gegebenenfalls Stenting der Abflussbehinderung
- Stabilisation von Beckenbrüchen mittels minimalinvasiver Verschraubungen in Kooperation mit der Traumatologie
- Einlage und Management von Ernährungssonden
- Einlage von peripher-zentralen Venenkathetern (PICC-Lines: Peripherally Inserted Central Venous Catheter)

Endovaskuläre Diagnose- und Therapieverfahren

- diagnostische Katheterangiografien des gesamten Körpers
- kathetertechnische Behandlungen der arteriellen Verschlusskrankheit mit allen modernen Verfahren (inkl. medikamentenbeschichteter Ballonbehandlung, mechanischer Atherektomie, Thrombektomie und Lyse)
- kathetertechnische Behandlungen von Erweiterungen der Hauptschlagader und anderen Arterien
- kathetertechnische Rekanalisation venöser Thrombosen mit Thrombektomie (AngioJet), Lyse und Stenting (z. B. bei May-Thurner Syndrom oder Tumorkompression)
- Embolisationen und Chemoembolisationen von Tumoren inkl. Radioembolisation (SIRT) der Leber
- Embolisation aktiver Blutungen, z. B. nach Trauma, und perioperative Blutungskontrolle durch temporäre Ballonokklusion der Aorta, z. B. bei Placenta percreta
- Myomembolisationen der Gebärmutter
- Verschluss der Vena ovarica bei Pelvic Congestion Syndrom
- Prostataembolisation
- Therapie von Gefässmalformationen (AV-Malformationen, venösen Malformationen, Hämangiomen und lymphatischen Malformationen)
- selektive venöse Blutentnahme zur endokrinologischen Funktionsdiagnostik (z. B. aus Nebennierenvenen, Schilddrüsenvenen oder Sinus petrosus)

Diagnose- und Therapieverfahren der interventionellen Neuroradiologie

an Gehirn, Rückenmark, Orbita, Hirnnerven, Schädelbasis, Kopf-Hals-Bereich:

- Thrombektomie, Thrombolyse (beim ischämischen Schlaganfall)
- Coil-, Partikel-, Flüssigembolisationen (bei Hirnblutungen, Aneurysmen, Malformationen)
- Stent- oder ballonassistierte Embolisationen, flow diverter (bei Aneurysmen, anderen Gefässmissbildungen)
- Stenting oder Ballonangioplastie (bei Gefässstenosen intra- oder extrakraniell)
- Behandlung von Gefässverschlüssen (primär therapeutisch oder präoperativ)

Radiologische Physik

- medizinphysikalische Dienstleistungen
- Beratung bei Fragen zum Strahlenschutz

Radiopharmazie

- patientenindividuelle Portionierung kommerzieller Radiopharmazeutika (^{18}F-Radiopharmazeutika, Xofigo), kolloidaler Formulierungen für die Radiosynoviorthese, Vorbereitungen für die SIRT
- radioaktive Zubereitung inaktiver Kitformulierungen: ^{99m}Tc-Radiopharmazeutika (über 10 Produkte), ^{111}In-Octreoscan, ^{111}In/^{90}Y-Zevalin
- Herstellung diagnostischer und therapeutischer Somatostatin-Analoga: ^{68}Ga/^{177}Lu-DOTATOC
- laborseitiges Management von klinischen Studien der Nuklearmedizin, Herstellung von Prüfpräparaten, Bestimmung der Pharmakokinetik

3D-Druck

- anatomisch präzise, mehrfarbige, sterilisierbare und biokompatible 3D-Modelle sowie Implantate für Operationsplanung, Patientenaufklärung und Lehre

Leistungsstatistik

	2021	2022	Total 2021	Total 2022
abdominelle und onkologische Diagnostik				
Computertomografien	21'882	21'403		
Ultraschall	3'004	2'716		
Magnetresonanztomografien	3'453	3'348		
konventionelle Untersuchungen	598	567	28'937	28'034
Mammadiagnostik				
diagnostische und präventive Mammografien	7'686	8'295		
Screening-Mammografien	1'326	1'290		
Mamma-Sonografien	3'892	8'353		
Mamma-Magnetresonanztomografien	613	680		
Interventionen	585	658	14'102	19'276
kardiale und thorakale Diagnostik				
konventionelle Untersuchungen	13'604	15'357		
Computertomografien	15'068	15'919		
Magnetresonanztomografien	1'356	1'389	30'028	32'665
interventionelle Radiologie				
Angiografische Eingriffe (Anzahl Patientinnen und Patienten)	708	652		
dabei durchgeführte arterielle Prozeduren	(1'478)	(1'347)		
dabei durchgeführte venöse Prozeduren	(142)	(117)		
Einlage von peripher-zentralen Venenkathetern	1'352	1'137		
Ultraschall-gesteuerte Eingriffe	963	930		
computertomografisch gesteuerte Eingriffe	760	715	5'403	4'898
muskuloskelettale Diagnostik				
konventionelle Untersuchungen	31'322	33'442		
Magnetresonanztomografien	5'752	6'069		
Computertomografien	3'118	3'256		
Ultraschall	621	509	40'813	43'276
diagnostische und interventionelle Neuroradiologie				
Computertomografien	14'238	15'426		
Magnetresonanztomografien	14'275	15'543		
konventionelle Untersuchungen	293	276		
Angiografien	524	566		
Ultraschall	221	295	29'551	32'106
Nuklearmedizin				
Positronen-Emissions-Tomografie/CT	3'994	5'081		
endokrinologische Untersuchungen	3'054	3'249		
Herzuntersuchungen	867	344		
Untersuchungen des Bewegungsapparats	631	523		
abdominelle Untersuchungen	513	496		
pneumologische Untersuchungen	351	308		
Therapien	692	690	10'102	10'691
3D-Druck: 3D-Modelle	1'200	1'700	1'200	1'700
Gesamtergebnis			**160'136**	**170'946**

«Aus ist eben nicht aus» – Wie Radiolog*innen den Energieverbrauch ihres Fachs reduzieren

Seit 2011 ist Nachhaltigkeit in der Bildgebung für sie kein abstrakter Begriff, sondern ein in Kilowattstunden messbares Ziel. Im Interview nehmen unsere Radiologen Stellung zur Verpflichtung eines energieintensiven Fachbereichs, den Umgang mit Strom zu ändern und erläutern, wie sie immense Energiemengen und CO_2-Emissionen einsparen konnten.

Wie kam es, dass Sie sich schon früh mit dem Thema Nachhaltigkeit in der Radiologie beschäftigt haben?

Prof. Dr. med. Elmar Merkle, Chefarzt für Radiologie und Nuklearmedizin: Vor 12 Jahren haben wir uns gefragt, welches radiologische Grossgerät wie viel Energie braucht, ob das MRT- oder das CT-Gerät der grössere Stromfresser ist, ob diese Mengen vernachlässigbar oder gigantisch sind. Das war 2011 an der Duke University. Tobias Heye und ich hatten uns dort kennengelernt. Seitdem haben wir die Antworten auf diese Fragen erarbeitet, indem wir Methoden entwickelten, um den Verbrauch zu messen, zuzuordnen. Damals rückte das Thema Nachhaltigkeit erst langsam ins gesellschaftliche Interesse. Google lieferte zu den Schlagworten «sustainability» und «medical imaging» kein einziges brauchbares Ergebnis – es gab dazu schlicht keine Zahlen.

Welche Methoden entwickelten Sie, um den Energieverbrauch in der Bildgebung zu untersuchen?

PD Dr. med. Tobias Heye, leitender Arzt abdominelle und onkologische Diagnostik: Wir haben bei jedem unserer 4 MRT- und 3 CT-Geräte während eines Jahres alle halbe Sekunde den Energieverbrauch gemessen sowie aus dem Radiologie-Informationssystem und den Geräten Daten gezogen, welche Aktion das Gerät gerade ausführt. Dank einer Kooperation mit der FHNW, die eine Software für uns entwickelt hat, konnten wir – unterstützt von Siemens –, diese 3 Quellen zusammenführen. Die Software hat die immensen Datenmengen synchronisiert und so die Grundlagen zur Auswertung geschaffen. Wir haben dafür, obwohl wir am USB, insbesondere von der Energietechnik – vor allem von Alessandro Cerminara und Daniel Mangold (Leiter Gebäude- und Energietechnik bzw. Automationstechnik) – sehr gut unterstützt wurden, von 2012 bis 2015 gebraucht. Unser Engagement hat also eine lange Vorgeschichte, es begann in Amerika und wurde in Basel fortgeführt. Es war getrieben vom Wunsch nach Nachhaltigkeit. Nicht Strommangel und Kosteneinsparungen waren Treiber einer schnellen Lösung – wir wollten den Carbon Footprint unseres Fachs verbessern.

Wie hoch ist denn der Energieverbrauch radiologischer Geräte?

Tobias Heye: Mittlerweile wissen wir, dass ein durchschnittlich ausgelastetes CT-Gerät im Jahr 24’000–25’000 kWh, ein MRT-Gerät 100’000–140’000 kWh verbraucht – das entspricht dem Stromverbrauch von 5 bzw. 26 4-Personen-Haushalten. Es sind enorme Mengen. Was uns nach der Auswertung jedoch am stärksten erschreckt hat, ist der hohe nichtproduktive Anteil dieser Geräte. Dort versuchen wir, anzusetzen.

Elmar Merkle: Beim CT waren 70 Prozent des Stroms unproduktiv – es gibt keinen Standby-Modus. Beim MRT waren es 30 Prozent. Es wird auch nachts aufwändig gekühlt – aus ist eben nicht aus, auch wenn wir mit Siemens einige Verbesserungen erreichen konnten.

«Beim CT waren 70 Prozent des Stroms unproduktiv»

Dr. med. Manfred Meyer, Assistenzarzt Radiologie und Nuklearmedizin: Jan Vosshenrich hatte die Idee, den Stromverbrauch aller radiologischen Geräte zu prüfen – stets unter Berücksichtigung des Aktivitätsmodus bzw. der Untersuchungsdichte. Auch unsere Angiografieanlage verbraucht viel Strom: In etwa doppelt so viel wie ein CT und damit so viel wie 10 4-Personen-Haushalte. Im Vergleich zum CT ist die Anlage jedoch nur sehr selten ausgelastet. Da sie in heruntergefahrenem Zustand deutlich weniger (leider immer noch 1 kW) Energie braucht, aber innerhalb von 3–4 Minuten hochgefahren werden kann, schalten wir die Geräte wenn möglich zwischen den Untersuchungen aus.

Auch unsere PET/CT-Geräte wurden früher nie abgestellt, obwohl sie nachts und an den Wochenenden nicht eingesetzt werden. Die PET-Komponente kann man aus technischen Gründen nicht abstellen, die CT-Komponente in-

des schon – damit konnten wir den Verbrauch von durchschnittlich 6 auf 4 kW reduzieren.

Sie haben vor allem den Stromverbrauch der Grossgeräte fokussiert?

Dr. med. Jan Vosshenrich, Oberarzt Radiologie und Nuklearmedizin: Nicht nur – Energiesparen lohnt sich auch im Kleinen. Mittlerweile laufen nachts nur noch 17 statt 32 PC und Workstations. Auch haben wir die Aktivität von 28 unserer 55 Drucker eingeschränkt – allein dadurch konnten wir 3600 kWh einsparen. Am USB werden 1800 Drucker eingesetzt, das ergibt einen grossen Hebel zum Stromsparen.

Durch Optimierungen an Gross- und Kleingeräten können wir für 2023 wahrscheinlich etwa 72'000 kWh und damit CHF 56'000 Stromkosten sparen. Dies entspricht 9,3 Tonnen CO_2-Emissionen. In der Schweiz können wir mit einem tiefen Umrechnungsfaktor (kWh zu CO_2) rechnen. Andere europäische Länder mit geringerem Anteil erneuerbarer Energien kämen auf die 3–5-fache CO_2-Menge. Solche Massnahmen bergen ein enormes Potenzial, wenn sie national, international bzw. global greifen.

Bedeuten die Massnahmen Nachteile für Patient*innen?

Tobias Heye: Nein. Sie gehen nicht zu Lasten von Patient*innen, Mitarbeitenden oder der Klinik. Unsere Einsparungen betreffen nur die unproduktiven Phasen unserer Geräte. Dies kann man mit einem Auto vergleichen, das man rund um die Uhr in der Garage laufen lässt. Wir sind dem Gesundheitswesen und der Gesellschaft gegenüber dazu verpflichtet, unseren Umgang mit Energie zu ändern. Die Bildgebung ist der grösste Stromverbraucher eines Spitals. Wenn wir uns überlegen, dass unser Gerätehersteller weltweit etwa 25›000 MRT-Geräte zählt, von welchen wahrscheinlich weniger als die Hälfte nachts ausgeschaltet werden, so kommen wir sehr schnell auf CO_2-Emissionen im Megatonnenbereich.

«Beim MRT kommen wir weltweit sehr schnell auf CO_2-Emissionen im Megatonnenbereich»

Mittels künstlicher Intelligenz (Midjourney) generiertes Bild, basierend auf der Texteingabe: »a carbon footprint».

Wie reagieren Industrie und Fachleute?

Tobias Heye: Wir haben 2020 unsere Daten zum Stromverbrauch von CT und MRT in der Fachzeitschrift Radiology publiziert [s. u.]. Mittlerweile ist das Echo immens – von anderen Spitälern national und international.

Elmar Merkle: Erreicht haben wir dies nur aufgrund der Anstrengungen unseres gesamten Teams, das diese Idee ernst nimmt und umsetzt, und dank unseren Partner*innen in der Energietechnik des USB, an der FHNW und in der Industrie. Es ist nicht nur das Team Heye, Meyer und Vosshenrich. Es ziehen alle mit.

Dieser Artikel erscheint in gekürzter Form auch im Nachhaltigkeitsbericht 2022 des Universitätsspitals Basel, siehe unispital-basel.ch/jobs-und-karriere/Darum-zum-USB/Nachhaltigkeit

Zudem wurden die Ergebnisse in der Fachzeitschrift Radiology publiziert, siehe pubs.rsna.org/doi/pdf/10.1148/radiol.2020192084

Wie ersetze ich einen Baum – Ablösung und Ersatz des PACS

Seit 2015 haben wir die Einführung eines neuen Bildarchivierungs- und Kommunikationssystems geplant. 2022 konnte sie abgeschlossen werden.

Das PACS (Picture Archiving and Communication System) – Bildarchivierungs- und Kommunikationssystem einer Radiologie – ist einer der zentralen Bestandteile unseres Fachs, ist es doch jenes System, das erlaubt, die Bilder radiologischer Untersuchungen zu speichern, zur Betrachtung und Befundung aufzurufen sowie innerhalb der Klinik und über deren Grenzen hinaus zu verteilen.

Es zu ersetzen, so mussten wir feststellen, glich der Entwurzelung eines mächtigen Baums, indes unter einer besonderen Vorgabe: An dessen Platz sollte ein neuer Baum gepflanzt werden, dessen Wurzeln exakt dieselben Stellen erreichen sollten wie jene des alten Baums. Erst bei näherer Betrachtung, gewissermassen bei der Bestandesaufnahme, wurde klar, dass sich diese Wurzeln – fern unseres Gewahrseins – viel weiter, viel dichter, viel tiefer ausgedehnt hatten.

Jahrelanger Prozess

Vor der Entwurzelung und Neupflanzung des PACS musste indes ein höchst aufwändiger, bürokratiereicher Prozess bewältigt werden; unter anderem umfasste er interne Anträge, die Ausschreibung, den ausführlichen Auswahlprozess mit verschiedenen Beurteilungsrunden, Live-Tests, Vertragsverhandlungen und eine (uns nicht nur subjektiv so erscheinende) Phase langen Wartens bis zur Migration und Inbetriebnahme des neuen Sytems. Insgesamt zogen dabei vier Jahre ins Land (vgl. den Kasten rechts).

Erschwerend wirkten sich die Verzögerungen und Unterbrechungen des Projekts durch COVID-19-Erkrankungen in den Teams am USB und beim Anbieter aus. Die Pandemie setzte einem bereits zu normalen Zeiten komplexen Unterfangen neue Massstäbe. Die Planung des Prozesses musste durch eine ständig neu angepasste Abschätzung des mit den gegebenen Ressourcen Möglichen ersetzt werden.

Gründe für den Ersatz

Mitunter haben wir uns gefragt, ob ein neues PACS wirklich notwendig sei. Doch auch ein PACS kommt in die Jahre und muss ersetzt werden, da die Performance nicht mehr dem täglichen Anspruch gerecht wird. Stabilität und Zuverlässigkeit, Leistung (wie z. B. Reaktionszeit und Datendurchsatz) sowie Einsatz und Vernetzung bzw. Integration moderner Technologien im Hintergrund, etwa von Algorithmen der künstlichen Intelligenz, waren ausschlaggebend für diesen Schritt.

Austausch bei laufendem Betrieb

Bei der Inbetriebnahme des Systems wurde auch deutlich, dass ein Unterbruch des PACS-Betriebs nicht vorstellbar ist – zu essenziell ist es im klinischen Alltag. Die Abhängigkeit der medizinischen Prozesse von der Bildverteilung und -verfügbarkeit innerhalb des Spitals und sogar regional, durch Kooperation mit anderen Spitälern, haben seit der ersten PACS-Einführung am USB, vor ca. 12 Jahren, so stark zugenommen.

Die Inbetriebnahme war mit Myriaden von Arbeitsschritten verbunden. Trotz allen Vorarbeiten und Tests gab es am Tag der Umstellung, der seine eigene Atmosphäre von Nervosität und Spannung mitbrachte, noch Überraschungen und kurzfristige Anpassungen. Dann wurden mitunter jene Wurzeln sichtbar, von deren Existenz man bislang nichts gewusst hatte. Die Durchführung eines Projekts von diesem Ausmass war nur möglich, da sich das Team mit dieser Aufgabe identifizieren konnte und alles für die erfolgreiche Inbetriebnahme gab. Dies zeigte sich immer wieder eindrücklich.

Nutzerverhalten und -erwartungen

Jahrelange Gewöhnung führt zur Erwartung, dass ein neues genauso wie das alte System funktioniert und die gleiche Logik bietet. Diese Feststellung liess sich in der Praxis leicht beobachten. Zugleich liess sich daraus ableiten, dass sich initiale Rückmeldungen der Nutzerinnen und Nutzer zu einem neuen System nach einer Eingewöhnungsphase meist von selbst klären. Diese Annahme hat beinahe gesetzmässigen Charakter – und gilt für jede Umstellung eines langjährigen Arbeitsablaufs.

Fazit für interne Förster

Eigentlich trivial, aber hinsichtlich der Auslastung von Nerven und Arbeitszeit nicht unerheblich waren die formellen und bürokratischen Aufwände, welche dieses Projekt begleiteten.

Es bleibt denn auch nach der Umstellung der Wunsch, dass solche Prozesse künftig vereinfacht werden können, um einen planbaren und verbindlichen Zeitrahmen zu er-

Mittels künstlicher Intelligenz (Midjourney) generiertes Bild, basierend auf der Texteingabe: «a structure that looks like a tree with its stem and branches made of electronic network cables. The roots are thick cables reaching into the earth».

möglichen, in dem alle beteiligten Abteilungen und Instanzen das gemeinsame Ziel anstreben: die effiziente und schnelle Umsetzung.

2015	Erkenntnis, dass das PACS ersetzt werden muss; Fusionsabsichten von Kantonsspital Baselland und USB lassen das Projekt pausieren.
2018	Vorarbeiten, Erstellung interner Budget-Anträge
2019	Bestandsaufnahme, Erstellung der Ausschreibungsdokumente
Anfang 2020	*Beginn der COVID-19-Pandemie*
Sommer 2020	Veröffentlichung der Ausschreibung, Eingang der Anträge der Unternehmen, Bewertung der Anträge, Auswahl von 4 Unternehmen
bis Januar 2021	Live-Test und Online-Präsentation der 4 PACS-Systeme dieser Unternehmen
Anfang 2021	Bewertung der 4 PACS-Systeme und ausführliche juristische Abstimmungen des Auswahlprozesses.
bis Sommer 2021	Veröffentlichung des Ergebnisses, Start der Vertragsverhandlungen
Sommer 2021	Konkrete Planung des Projekts und der Inbetriebnahme im Herbst 2021
ab Sommer 2021	Lieferverzögerungen der notwendigen Hardware und Umplanungen der Inbetriebnahme: zunächst um 6–8 Wochen (da waren dieses Schiff und diese Pandemie, weitere Lieferverzögerungen, weitere Lieferverzögerungen, weitere Lieferverzögerungen)
Sommer 2022	Start der Migration der Altdaten in das neue System, Inbetriebnahme des PACS-Systems
Winter 2022	Inbetriebnahme des Reporting Systems

Schwupps, so vergehen 4 Jahre.

Lehre

Unsere Klinik ist eine Aus-, Weiter- und Fortbildungseinrichtung. Wir sind in die Ausbildung von Ärzten und Ärztinnen, Radiologiefachpersonen, Physikern, Biologen, Chemikern sowie anderen Fachleuten involviert und betreuen Studierende, Unterassistenten, Diplomanden und Doktoranden.

Als Teil des USB ist uns die Weiterentwicklung der Expertise unserer Mitarbeitenden besonders wichtig. Ärztinnen und Ärzte, Radiologiefachpersonen und Naturwissenschaftler*innen profitieren von unseren regelmässigen internen Fortbildungsveranstaltungen. Auch werden sie von uns unterstützt, externe Vorlesungen, Kongresse und Kurse zu besuchen. Im Frühjahr mussten aufgrund der Pandemie noch einmal zahlreiche Veranstaltungen in geänderter Form durchgeführt werden.

Unser Fachwissen fliesst in nationale und internationale Lehrprogramme sowie Kurse und Workshops im Rahmen internationaler Fachgesellschaften ein. Unsere Patientinnen und Patienten profitieren von unseren Lehraktivitäten, stellen diese doch eine hohe fachliche Kompetenz sicher. Integraler Bestandteil sämtlicher Programme ist auch die Aus- und Fortbildung im Strahlenschutz. Für zahlreiche medizinische Ausbildungsgänge steuern wir zudem Visualisierungshilfen bei, seit der Etablierung unseres 3D Print Labs auch in plastischer Form als anatomisch präzise, dreidimensionale Modelle.

Universitäre Studiengänge

Radiologie und Nuklearmedizin sind in sämtliche Jahreskurse des Bachelor- und Mastercurriculums Humanmedizin an der Universität Basel und in fast alle Themenblöcke involviert. Im 1. Jahreskurs vermitteln unsere Naturwissenschaftler sowohl die Grundlagen der Physik als auch der Chemie, Letzteres mit Unterstützung des Departements Chemie der naturwissenschaftlichen Fakultät. Zudem bieten wir eine praxisorientierte Einführung in Technik und Anwendung der radiologischen Verfahren. Im 2. und 3. Jahreskurs rückt die Radioanatomie in den Vordergrund und das Erlernte wird in den Themenblöcken, einem obligatorischen Anatomiemodul, mehreren sehr gut besuchten interdisziplinären Wahlmodulen sowie im Arzt-Patienten-Unterricht vertieft. Unser Ausbildungsmodell aus Konzeptvorlesungen und zugeordneten praxisorientierten differenzialdiagnostischen Bildinterpretationskursen steht auf dem Programm des 1. und 2. Masterstudienjahrs. Der sehr beliebte Hands-On-Workshop zur klinischen Bildgebung konnte 2022 erneut als Wahlmodul für Masterstudierende durchgeführt werden.

Neben unseren Veranstaltungen für die Humanmedizin beteiligen wir uns am Curriculum Zahnmedizin – mit spezifisch angepassten Veranstaltungen zu Radiologie, Strahlenphysik und -schutz sowie zur Nuklearmedizin. Für den Masterstudiengang Biomedical Engineering des Departements Biomedical Engineering wurde im Frühjahrssemester die Vorlesungsreihe «Magnetic Resonance Imaging» durchgeführt.

Auch im vergangenen Jahr wurden von uns Studierende bei Masterarbeiten sowie Doktorierende (an der medizinischen und der naturwissenschaftlichen Fakultät) betreut.

Im Frühjahr mussten aufgrund der Pandemie immer noch zahlreiche unserer Lehrveranstaltungen online oder als Hybrid-Veranstaltung mit verringerter Gruppengrösse durchgeführt werden. Im Herbstsemester konnten wir dann zum Präsenzunterricht zurückkehren.

Aufgrund der verstärkten Förderung des interdisziplinarischen Unterrichts durch die Universität Basel und in Zusammenarbeit mit dem Bildungszentrum Gesundheit Basel-Stadt (BZG) konnten einige Studierende sowohl der Humanmedizin (3. Bachelor) als auch des Bildungsgangs Medizinisch-technische Radiologie HF am interprofessionellen Projekt «Magnete, lange Drähte und manuelles Geschick – Praxisnahe Einblicke in die diagnostische und interventionelle Neuroradiologie» teilnehmen.

Studiengänge Gesundheitsmanagement und Datascience

Die Kooperation mit der Dualen Hochschule Baden-Württemberg ist ein fester Bestandteil unseres Ausbildungsbetriebs. 2022 haben zwei neue Studierende mit dem Studiengang BWL-Gesundheitsmanagement und eine Studentin mit dem Studiengang Wirtschaftsinformatik/Datascience begonnen, zwei Studentinnen haben ihr Studium mit dem Bachelorabschluss erfolgreich beendet und da-



Unsere Studierenden des Bildungsgangs Medizinisch-technische Radiologie HF üben die Einstelltechnik am konventionellen Röntgengerät.

nach ihre Arbeit bei uns an der Klinik begonnen. Studierende werden während ihres dreijährigen Studiums in den jeweiligen Praxisphasen primär in der Radiologie und Nuklearmedizin, im Departement Theragnostik sowie in weiteren Abteilungen am Spital eingesetzt. So lernen sie die Abläufe und betriebswirtschaftlichen Belange einer grossen öffentlichen Klinik kennen und arbeiten aktiv im Tagesgeschäft sowie an Projekten mit. Alle Abteilungen profitieren von den Projektarbeiten, die stets auch einen praktischen Nutzen für den Betrieb als Ziel haben.

Weiterbildung zum Facharzt Radiologie oder Nuklearmedizin

Die Weiterbildungen zum Facharzt Radiologie bzw. Nuklearmedizin folgen den Vorgaben der Verbindung der Schweizer Ärztinnen und Ärzte (FMH) und werden durch das Schweizerische Institut für ärztliche Weiter- und Fortbildung (SIWF) geregelt.

Systematische Rotationen durch unsere klinischen Fachabteilungen sowie strukturierte Mittagsfortbildungen tragen zur hohen Qualität unserer Weiterbildung bei. Die in den jeweiligen Fachgebieten erreichte Anzahl der Befunde und den damit verbundenen Fortschritt ihrer Weiterbildung können die Assistenzärzte jederzeit kontrollieren. Zusätzlich zu den internen Abteilungswechseln rotieren angehende Fachärztinnen und -ärzte in unsere Aussenstelle im Felix Platter-Spital, in die Kinderradiologie des Universitäts-Kinderspitals beider Basel (UKBB) und gegebenenfalls in die Radiologie des Kantonsspitals Baselland.

Ein besonderes Anliegen ist uns die aktive Mitgestaltung der Weiterbildung durch die Assistenzärzte, die bei Interesse und Eignung auch in Forschungsprojekten mitarbeiten. In enger Abstimmung mit der Klinikleitung werden kontinuierlich Verbesserungsmöglichkeiten diskutiert und realisiert.

Unser Ziel ist es, dass die angehenden Fachärzte den Anforderungskatalog der FMH bereits nach vier Jahren erfüllen, um das letzte Jahr ihrer Weiterbildung einer Subspezialisierung widmen zu können. Hierfür bieten wir mindestens einjährige Fellowships in einer unserer Fachabteilungen an. 2022 haben alle unsere Kandidatinnen und Kandidaten die Facharztprüfungen für Radiologie sowie für Nuklearmedizin bestanden.

Ausbildung zur Radiologiefachperson

Im Herbst starteten acht Studierende ihre Ausbildung bei uns, dem grössten regionalen Anbieter für den Bildungsgang Medizinisch-technische Radiologie HF. Während ihrer praktischen Ausbildung lernen sie in den Fachbereichen diagnostische und interventionelle Radiologie, Radioonkologie und Nuklearmedizin die erforderlichen Kompetenzen (vgl. die Abb.).

Die Corona-Pandemie erforderte im ersten Quartal noch viel Flexibilität; im Laufe des Jahres konnten wir zu Präsenzunterricht und den normalen Abläufen zurückkehren.

Acht Studierende des Bildungsgangs MTR HF 19 haben den eidgenössisch anerkannten Ausbildungsgang erfolgreich abgeschlossen. Dilhan Türkay und Sofie Brodbeck, zwei unserer Absolventinnen, erhielten den Preis für die besten Diplomarbeiten. Unsere Studentin Lea Schmidlin (Bildungsgang MTR HF 20) wurde für das beste Poster ausgezeichnet.

Unsere Studierenden erhielten am Austausch mit dem Bildungsgang für Fachpersonen Operationstechnik HF einen spannenden Einblick in den OP-Bereich. Im Gegenzug konnten wir den Studierenden der Operationstechnik einen Eindruck zu unserer Arbeit in der Radiologie vermitteln.

Verstärkt dank menschlicher und künstlicher Intelligenz

Das Zentrum für Bilddiagnostik hat sich fest im Markt etabliert und konnte erneut wachsen. Als fachlich kompetente ambulante Aussenstelle unterstützt es immer wieder die Klinik für Radiologie und Nuklearmedizin am USB.

Zentrum für Bilddiagnostik

Mit dem Zentrum für Bilddiagnostik betreibt das USB seit 2016 eine Aussenstelle für ambulante Radiologie. An inzwischen drei Standorten bieten wir ein umfangreiches radiologisches Spektrum an. Der Fokus liegt auf einem exzellenten Service: empathische Begegnung, technisch höchster Standard, Schnelligkeit in Terminierung und Befundung – gepaart mit fachlicher Gründlichkeit und Zuverlässigkeit. Detaillierte Informationen finden Sie unter bilddiagnostik.ch.

Das Zentrum für Bilddiagnostik, eine Aussenstelle des USB für ambulante Radiologie, ist erneut gewachsen. So konnten wir das Radiologie Zentrum Fricktal erwerben und das Team ergänzen. Dank Innovation – menschlicher und künstlicher Intelligenz – konnten wir zudem die Zeit für MRT-Untersuchungen reduzieren – bei optimierter Bildqualität.

Das Zentrum für Bilddiagnostik, eine Aussenstelle des USB für ambulante Radiologie, konnte auch im siebten Jahr in Folge wachsen. Diesbezüglich zentrales Ereignis war der Erwerb der von Dr. med. Sabine Paul geleiteten Praxis Radiologie Zentrum Fricktal in Rheinfelden. Damit ist uns ein kompetentes Team beigetreten, das über einen hervorragenden Ruf in der Region verfügt. Die Praxis bietet medizinische Bildgebung von hohem Standard und ist mit ihrem modernen Gerätepark, der alle Modalitäten der Radiologie umfasst, bestens auf die Zukunft ausgerichtet.

Der 2020 begonnene Prozess der Gerätemodernisierung und Prozessoptimierung am Standort Basel Bahnhof SBB wurde mit einer spannenden technischen Neuerung fortgesetzt, die einer kleinen Revolution in der MR-Bildgebung gleichkommt: Mit Hilfe eines Algorithmus der künstlichen Intelligenz können die Signale der MRT so effizient in Bilder übersetzt werden, dass sich die Untersuchungszeit je nach Protokoll um 30–50% verkürzt. Die Qualität der Bilder leidet nicht, wird sogar besser! Dies ermöglicht eine höhere Untersuchungskapazität pro Gerät und damit ein grösseres Angebot für Zuweiser*innen und Patient*innen. Zudem wird der Komfort erhöht, da signifikant weniger Zeit im Gerät verbracht werden muss, was sich indirekt positiv auf die Bildqualität auswirken kann. Insbesondere Patienten mit klaustrophober Neigung können hiervon profitieren.

Seit März 2022 dürfen wir Dr. med. Therese Lincke zu unserem Team zählen. Mit ihrer neuroradiologischen Expertise und ihrem breiten Erfahrungsschatz in allgemeiner Radiologie ist sie die ideale Ergänzung unseres jetzt fünfköpfigen Ärzt*innenteams in Basel und Muttenz.

Publikationen

Artikel in Zeitschriften

Adeeb N, Dibas M, Diestro JDB, Cuellar-Saenz HH, Sweid A, Kandregula S, Lay SV, Guenego A, Renieri L, Sundararajan SH, Saliou G, Aslan A, Möhlenbruch M, Vranic JE, Regenhardt RW, Savardekar A, Mamilly A, Lylyk I, Foreman PM, Vachhani JA, Župančić V, Hafeez MU, Rutledge C, Waqas M, Parra Farinas C, Tutino VM, Inoue Y, Mirshahi S, Rabinov JD, Ren Y, Schirmer CM, Piano M, Kühn AL, Michelozzi C, Elens S, Starke RM, Hassan A, Salehani A, **Sporns P, Brehm A,** Jones J, **Psychogios M,** Spears J, Lubicz B, Panni P, Puri AS, Pero G, Griessenauer CJ, Asadi H, Stapleton CJ, Siddiqui A, Ducruet AF, Albuquerque FC, Kan P, Kalousek V, Lylyk P, Boddu S, Knopman J, Aziz-Sultan MA, Limbucci N, Jabbour P, Cognard C, Patel AB, Dmytriw AA (2022) Multicenter Study for the Treatment of Sidewall versus Bifurcation Intracranial Aneurysms with Use of Woven EndoBridge (WEB). Radiology 304(2): 372–382

Akbik F, Alawieh A, Dimisko L, Howard BM, Cawley CM, Tong FC, Nahab F, Samuels OB, Maier I, Feng W, Goyal N, Starke RM, Rai A, Fargen KM, **Psychogios MN,** Jabbour P, De Leacy R, Keyrouz SG, Dumont TM, Kan P, Liman J, Arthur AS, Wolfe SQ, Mocco J, Crosa RJ, Fox WC, Gory B, Spiotta AM, Grossberg JA; Stroke Thrombectomy and Aneurysm Registry (STAR) Collaborators (2022) Bridging thrombolysis in atrial fibrillation stroke is associated with increased hemorrhagic complications without improved outcomes. J Neurointerv Surg 14(10): 979–984

Altersberger VL, Wright PR, Schaedelin SA, De Marchis GM, Gensicke H, Engelter ST, **Psychogios M,** Kahles T, Goeldlin M, Meinel TR, Mordasini P, Kaesmacher J, von Hessling A, Vehoff J, Weber J, Wegener S, Salmen S, Sturzenegger R, Medlin F, Berger C, Schelosky L, Renaud S, Niederhauser J, Bonvin C, Schaerer M, Mono ML, Rodic B, Schwegler G, Peters N, Bolognese M, Luft AR, Cereda CW, Kägi G, Michel P, Carrera E, Arnold M, Fischer U, Nedeltchev K, Bonati LH (2022) Effect of admission time on provision of acute stroke treatment at stroke units and stroke centers – An analysis of the Swiss Stroke Registry. Eur Stroke J 7(2): 117–125

An C, **Obmann MM,** Sun Y, Wang ZJ, Sugi MD, Behr SC, Zagoria RJ, Woolen SA, Yeh BM (2022) Positive Versus Neutral Oral Contrast Material for Detection of Malignant Deposits in Intraabdominal Nonsolid Organs on CT. AJR Am J Roentgenol 219(2): 233–243

Antwi K, **Wiesner P, Merkle EM, Zech CJ, Boll DT, Wild D,** Christ E, **Heye T** (2022) Investigating difficult to detect pancreatic lesions: Characterization of benign pancreatic islet cell tumors using multiparametric pancreatic 3-T MRI. PLoS One 16(6): e0253078

Betz MJ, **Zech CJ** (2022) Adrenal venous sampling in the diagnostic workup of primary aldosteronism. Br J Radiol 95(1129): 20210311

Boisseau W, Darsaut TE, Fahed R, Findlay JM, Bourcier R, Charbonnier G, Smajda S, Ognard J, Roy D, Gariel F, Carlson AP, Shotar E, Ciccio G, Marnat G, **Sporns PB,** Gaberel T, Jecko V, Weill A, Biondi A, Boulouis G, Bras AL, Aldea S, Passeri T, Boissonneau S, Bougaci N, Gentric JC, Diestro JDB, Omar AT, Al-Jehani HM, El Hage G, Volders D, Kaderali Z, **Tsogkas I,** Magro E, Holay Q, Zehr J, Iancu D, Raymond J (2022) Surgical or Endovascular Treatment of MCA Aneurysms: An Agreement Study. AJNR Am J Neuroradiol 43(10): 1437–1444

Boss M, **Rottenburger C,** Brenner W, Blankenstein O, Prasad V, Prasad S, Coppi P, Kühnen P, Buitinga M, Nuutila P, Otonkoski T, Hussain K, Brom M, Eek A, Bomanji J, Shah P, Gotthardt M (2022) 68Ga-NODAGA-Exendin-4 PET/CT Improves the Detection of Focal Congenital Hyperinsulinism. J Nucl Med 63(2): 310–315

Brehm A, Nguyen KAT, Blackham KA, Psychogios MN (2022) Effective Dose Measurements of the Latest-Generation Angiographic System in Patients with Acute Stroke: A Comparison with the Newest Multidetector CT Generation. AJNR Am J Neuroradiol 43(11): 1621–1626

Brehm A, Tsogkas I, Ospel JM, Appenzeller-Herzog C, Aoki J, Kimura K, Pfaff JAR, Möhlenbruch MA, Requena M, Ribo MJ, Sarraj A, Spiotta AM, **Sporns P, Psychogios MN** (2022) Direct to angiography suite approaches for the triage of suspected acute stroke patients: a systematic review and meta-analysis. Ther Adv Neurol Disord 15: 17562864221078177

Breit HC, Bauman G (2022) Morphologic and Functional Assessment of Sarcoidosis Using Low-Field MRI. Radiology 303(2): 255–255

Breit HC, Vosshenrich J, Bach M, Merkle EM (2022) Neue klinische Anwendungsbereiche der Niederfeld-Magnetresonanztomographie. Der Radiologe 62(5): 394–399

Cagol A, Schaedelin S, Barakovic M, Benkert P, **Todea RA,** Rahmanzadeh R, Galbusera R, Lu PJ, **Weigel M,** Melie-Garcia L, Ruberte E, Siebenborn N, Battaglini M, Radue EW, Yaldizli Ö, Oechtering J, Sinnecker T, Lorscheider J, Fischer-Barnicol B, Müller S, Achtnichts L, Vehoff J, Disanto G, Findling O, Chan A, Salmen A, Pot C, Bridel C, Zecca C, Derfuss T, **Lieb JM,** Remonda L, Wagner F, Vargas MI, Du Pasquier R, Lalive PH, Pravatà E, Weber J, Cattin PC, Gobbi C, Leppert D, Kappos L, Kuhle J, Granziera C (2022) Association of Brain Atrophy With Disease Progression Independent of Relapse Activity in Patients With Relapsing Multiple Sclerosis. JAMA Neurol 79(7): 682–692

Chen CJ, Chalhoub R, Ding D, Kumar JS, Ironside N, Kellogg RT, Worrall BB, Southerland AM, Jabbour P, Wolfe SQ, Arthur AS, Goyal N, Fragata I, Maier I, Matouk C, Grossberg JA, Kan P, Schirmer CM, Crowley RW, Ares WJ, Ogilvy CS, Rai AT, Levitt MR, Mokin M, Guerrero WR, Mascitelli JR, Yoo AJ, Williamson R, Grande AW, Crosa RJ, Webb S, **Psychogios MN,** Starke RM, Spiotta AM, Park MS; STAR collaborators (2022) Is a picture-perfect thrombectomy necessary in acute ischemic stroke? J Neurointerv Surg 14(2): 111–116

Chu S, Collins M, **Pradella M,** Kramer M, Davids R, Zimmerman M, Fopma S, Korutz A, Faber B, Avery R, Carr J, Allen BD, Markl M (2022) Utilization of a cloud-based radiology analytics platform to monitor imaging volumes at a large tertiary center. Eur J Radiol Open 9: 100443

Chu S, Kilinc O, **Pradella M,** Weiss E, Baraboo J, Maroun A, Jarvis K, Mehta CK, Malaisrie SC, Hoel AW, Carr JC, Markl M, Allen BD (2022) Baseline 4D Flow-Derived in vivo Hemodynamic Parameters Stratify Descending Aortic Dissection Patients With Enlarging Aortas. Front Cardiovasc Med 9: 905718

Croci E, Eckers F, Nüesch C, Aghlmandi S, **Kovacs BK,** Genter J, Baumgartner D, Müller AM, Mündermann A (2022) Load-Induced Glenohumeral Translation After Rotator Cuff Tears: Protocol for an In Vivo Study. JMIR Res Protoc 11(12): e43769

Deligianni X, Santini F, Paoletti M, Solazzo F, Bergsland N, Savini G, Faggioli A, Germani G, Monforte M, Ricci E, Tasca G, Pichiecchio A (2022) Dynamic magnetic resonance imaging of muscle contraction in facioscapulohumeral muscular dystrophy. Scientific Reports 12(1): 7250

Dibas M, Adeeb N, Diestro JDB, Cuellar HH, Sweid A, Lay SV, Guenego A, Aslan A, Renieri L, Sundararajan SH, Saliou G, Möhlenbruch M, Regenhardt RW, Vranic JE, Lylyk I, Foreman PM, Vachhani JA, Župančić V, Hafeez MU, Rutledge C, Waqas M, Tutino VM, Rabinov JD, Ren Y, Schirmer CM, Piano M, Kühn AL, Michelozzi C, Elens S, Starke RM, Hassan AE, Salehani A, **Donners R,** Zaugg C, **Gehweiler JE,** Boldanova T, Heim MH, Terracciano LM, **Boll DT** (2022) Computed tomography (CT) and magnetic resonance imaging (MRI) of diffuse liver disease: a multiparametric predictive modelling algorithm can aid categorization of liver parenchyma. Quant Imaging Med Surg 12(2): 1186–1197

Döring K, Mielke D, Moerer O, Stamm G, Karsch S, **Psychogios MN,** Rohde V, Malinova V (2022) Radiation Exposure in the Acute Phase after Aneurysmal Subarachnoid Hemorrhage in the Era of CT Perfusion. Clin Neuroradiol 32(1): 123–132

Duetschler A, **Bauman G, Bieri O,** Cattin PC, Ehrbar S, Engin-Deniz G, Giger A, Josipovic M, Jud C, Krieger M, Nguyen D, Persson GF, Salomir R, Weber DC, Lomax AJ, Zhang Y (2022) Synthetic 4DCT(MRI) lung phantom generation for 4D radiotherapy and image guidance investigations. Med Phys 49(5): 2890–2903

Etter MM, Bonati L, **Tsogkas I,** Hutter G, **Blackham K,** Guzman R, **Psychogios MN** (2022) Treatment and Postinterventional Management of a Fusiform Intracranial Aneurysm in a Professional Soccer Player: A Case Report. Front Neurol 12: 732640

Etter MM, Martins TA, Kulsvehagen L, Pössnecker E, Duchemin W, Hogan S, Sanabria-Diaz G, Müller J, Chiappini A, Rychen J, Eberhard N, Guzman R, Mariani L, Melie-Garcia L, Keller E, Jelcic I, Pargger H, Siegemund M, Kuhle J, Oechtering J, Eich C, Tzankov A, Matter MS, Uzun S, Yaldizli Ö, **Lieb JM, Psychogios MN,** Leuzinger K, Hirsch HH, Granziera C, Pröbstel AK, Hutter G (2022) Severe Neuro-COVID is associated with peripheral immune signatures, autoimmunity and neurodegeneration: a prospective cross-sectional study. Nat Commun 13(1): 6777

Fani M, Mansi R, Nicolas GP, Wild D (2022) Radiolabeled somatostatin analogs – A continuously evolving class of radiopharmaceuticals. Cancers 14(5): 1172

Filioglo A, Simaan N, Honig A, Heldner MR, von Rennenberg R, Pezzini A, Padjen V, Rentzos A, Altersberger VL, Baumgartner P, Zini A, Grisendi I, Aladdin S, Gomori JM, Pilgram-Pastor SM, Scheitz JF, Magoni M, Berisavac I, Nordanstig A, **Psychogios M,** Luft A, Gentile M, Assenza F, Arnold M, Nolte CH, Gamba M, Ercegovac M, Jood K, Engelter ST, Wegener S, Forlivesi S, Zedde M, Gensicke H, Tatlisumak T, Cohen JE, Leker RR (2022) Outcomes after reperfusion therapies in patients with ACA stroke: A multicenter cohort study from the EVATRISP collaboration. J Neurol Sci 432: 120081

Fischer U, Branca M, Bonati LH, Carrera E, Vargas MI, Platon A, Kulcsar Z, Wegener S, Luft A, Seiffge DJ, Arnold M, Michel P, Strambo D, Dunet V, De Marchis GM, Schelosky L, Andreisek G, Barinka F, Peters N, Fisch L, Nedeltchev K, Cereda CW, Kägi G, Bolognese M, Salmen S, Sturzenegger R, Medlin F, Berger C, Renaud S, Bonvin C, Schaerer M, Mono ML, Rodic B, **Psychogios M,** Mordasini P, Gralla J, Kaesmacher J, Meinel TR; Investigators of the Swiss Stroke Registry (2022) Magnetic Resonance Imaging or Computed Tomography for Suspected Acute Stroke: Association of Admission Image Modality with Acute Recanalization Therapies, Workflow Metrics, and Outcomes. Ann Neurol 92(2): 184–194

Flouris K, Jimenez-Del-Toro O, **Aberle C, Bach M,** Schaer R, **Obmann MM, Stieltjes B,** Müller H, Depeursinge A, Konukoglu E (2022) Assessing radiomics feature stability with simulated CT acquisitions. Sci Rep 12(1): 4732

Freitag MT, Bremerich J, Wild D, Haaf P, Zellweger MJ, **Caobelli F** (2022) Quantitative myocardial perfusion 82Rb-PET assessed by hybrid PET/coronary-CT: normal values and diagnostic performance. J Nucl Cardiol 29(2): 464–473

Fujimura S, **Brehm A,** Takao H, Uchiyama Y, Karagiozov K, Fukudome K, Yamamoto M, Murayama Y, **Psychogios MN** (2022) Hemodynamic Characteristics and Clinical Outcome for Intracranial Aneurysms Treated with the Derivo Embolization Device, a Novel Second-Generation Flow Diverter. World Neurosurg 159: e252–e259

Galbiati A, Zana A, Bocci M, **Millul J,** Elsayed A, Mock J, Neri D, Cazzamalli S (2022) A dimeric FAP-targeting small-molecule radioconjugate with high and prolonged tumor uptake. J Nucl Med 63(12): 1852–1858

Geyer T, Kazmierczak PM, Steffen IG, Malfertheiner P, Peynircioglu B, Loewe C, Delden OV, Vandecaveye V, Gebauer B, Pech M, Sengel C, Bargellini I, Iezzi R, Benito A, **Zech CJ,** Gasbarrini A, Schütte K, Ricke J, Seidensticker M (2022) Extrahepatic Disease in Hepatocellular Carcinoma: Do We Always Need Whole-Body CT or Is Liver MRI Sufficient? A Subanalysis of the SORAMIC Trial. Biomedicines 10(5): 1156

Glessgen CG, Breit HC, Block TK, **Merkle EM, Heye T, Boll DT** (2022) Respiratory anomalies associated with gadoxetate disodium and gadoterate meglumine: compressed sensing MRI revealing physiologic phenomena during the entire injection cycle. European Radiology 32(1): 346–354

Grand T, Dargazanli C, Papagiannaki C, Bruggeman A, Maurer C, Gascou G, Fauche C, Bourcier R, Tessier G, Blanc R, Machaa MB, Marnat G, Barreau X, Ognard J, Gentric JC, Barbier C, Gory B, Rodriguez C, Boulouis G, Eugène F, Thouant P, Ricolfi F, Janot K, Herbreteau D, Eker OF, Cappucci M, Dobrocky T, Möhlenbruch M, Demerath T, **Psychogios M,** Fischer S, Cianfoni A, Majoie C, Emmer B, Marquering H, Valter R, Lenck S, Premat K, Cortese J, Dormont D, Sourour NA, Shotar E, Samson Y, Clarençon F (2022) Benefit of mechanical thrombectomy in acute ischemic stroke related to calcified cerebral embolus. J Neuroradiol 49(4): 317–323

Grosu S, Vijittrakarnrung K, Wang ZJ, **Obmann MM,** Sun Y, Sugi MD, Yeh BM (2022) Reducing Visceral-Motion-Related Artifacts on the Liver with Dual-Energy CT: A Comparison of Four Different CT Scanner Techniques. Diagnostics (Basel) 12(9): 2155

Grosu S, Wang ZJ, **Obmann MM,** Sugi MD, Sun Y, Yeh BM (2022) Reduction of Peristalsis-Related Streak Artifacts on the Liver with Dual-Layer Spectral CT. Diagnostics (Basel) 12(4): 782

Grosu S, Wiemker R, An C, **Obmann MM,** Wong E, Yee J, Yeh BM (2022) Comparison of the performance of conventional and spectral-based tagged stool cleansing algorithms at CT colonography. Eur Radiol 32(11): 7936–7945

Hager B, Schreiner MM, Walzer SM, Hirtler L, Mlynarik V, Berg A, **Deligianni X, Bieri O,** Windhager R, Trattnig S, Juras V (2022) Transverse Relaxation Anisotropy of the Achilles and Patellar Tendon Studied by MR Microscopy. J Magn Reson Imaging 56(4): 1091–1103

Hanning U, Bechstein M, Kaesmacher J, Boulouis G, Chapot R, Andersson T, Boccardi E, **Psychogios M,** Cognard C, de Dios Lascuevas M, Rodrigues M, Rodriguez Caamaño I, Gargalas S, Simonato D, Zupancic V, Daller C, Meyer L, Broocks G, Guerreiro H, Fiehler J, Martínez-Galdamez M, Kalousek V (2022) Remote Training of Neurointerventions by Audiovisual Streaming : Experiences from the European ESMINT-EYMINT E-Fellowship Program. Clin Neuroradiol 13: 1–9

Harreld JH, Zou P, Sabin ND, Edwards A, Han Y, Li Y, **Bieri O,** Khan RB, Gajjar A, Robinson G, Merchant TE (2022) Pretreatment Normal WM Magnetization Transfer Ratio Predicts Risk of Radiation Necrosis in Patients with Medulloblastoma. AJNR Am J Neuroradiol 43(2): 299–303

Hasegawa S, Kobayashi N, **Wild D, Kaul F,** Okubo N, Suzuki A, Kurita Y, Takano S, Nakajima A, Ichikawa Y (2022) Factors contributing to tumor shrinkage after peptide receptor radionuclide therapy in patients with unresectable neuroendocrine tumors. Cancers 14(14): 3317

Hepprich M, **Antwi K, Wiesner P,** Cavelti-Weder C, Donath MY, Christ E, **Wild D** (2022) Glucagon-like Peptide-1 Receptor PET/CT in Patients with and without Post Gastric Bypass Hypoglycemia: A Prospective, Matched Case-Control Study. J Gastrointest Dig Syst 12: 686

Hess GF, Sedlaczek P, Haak F, Staubli SM, Muenst S, Bolli M, **Zech CJ,** Hoffmann MH, Mechera R, Kollmar O, Soysal SD (2022) Persistent acute cholecystitis after cholecystostomy – increased mortality due to treatment approach? HPB (Oxford) 24(6): 963–973

Hicks RJ, Dromain C, de Herder WW, Costa FP, Deroose CM, Frilling A, Koumarianou A, Krenning EP, Raymond E, Bodei L, Sorbye H, Welin S, Wiedenmann B, **Wild D,** Howe JR, Yao J, O'Toole D, Sundin A, Prasad V (2022) ENETS standardized (synoptic) reporting for molecular imaging studies in neuroendocrine tumours. J Neuroendocrinol 34(3): e13040

Imfeld S, Scherrer D, Mensch N, Aschwanden M, Staub D, Berger CT, Daikeler T, **Rottenburger C** (2022) A Simplified PET/CT Measurement Routine with Excellent Diagnostic Accuracy for the Diagnosis of Giant Cell Arteritis. Diagnostics (Basel) 12(3): 728

Iyyakkunnel S, Weigel M, Ganter C, **Bieri O** (2022) Complex B1+ mapping with Carr-Purcell spin echoes and its application to electrical properties tomography. Magn Reson Med 87(3): 1250–1260

Katsanos AH, Malhotra K, Ahmed N, Seitidis G, Mistry EA, Mavridis D, Kim JT, Veroniki AA, Maier I, Matusevicius M, Khatri P, Anadani M, Goyal N, Arthur AS, Sarraj A, Yaghi S, Shoamanesh A, Catanese L, Kantzanou M, Psaltopoulou T, Rentzos A, **Psychogios M,** Van Adel B, Spiotta AM, Sandset EC, de Havenon A, Alexandrov AV, Petersen NH, Tsivgoulis G (2022) Blood Pressure After Endovascular Thrombectomy and Outcomes in Patients With Acute Ischemic Stroke: An Individual Patient Data Meta-analysis. Neurology 98(3): e291–e301

Kaufmann R, **Zech CJ,** Deutschmann M, Scharinger B, Hecht S, Hergan K, Rezar R, Hitzl W, Meissnitzer M (2022) Endovascular embolization techniques in acute thoracic and abdominal bleedings can be technically reproduced and trained in a standardized simulation setting using SLA 3D printing: a 1-year single-center study. Insights Imaging 13(1): 72

Kaufmann R, **Zech CJ, Takes M,** Brantner P, Thieringer F, Deutschmann M, Hergan K, Scharinger B, Hecht S, Rezar R, Wernly B, Meissnitzer M (2022) Vascular 3D Printing with a Novel Biological Tissue Mimicking Resin for Patient-Specific Procedure Simulations in Interventional Radiology: a Feasibility Study. J Digit Imaging 35(1): 9–20

Kieninger E, Willers C, Röthlisberger K, Yammine S, **Pusterla O, Bauman G,** Stranzinger E, **Bieri O,** Latzin P, Casaulta C (2022) Effect of Salbutamol on Lung Ventilation in Children with Cystic Fibrosis: Comprehensive Assessment Using Spirometry, Multiple-Breath Washout, and Functional Lung Magnetic Resonance Imaging. Respiration 101(3): 281–290

Klein P, Shu L, Nguyen TN, Siegler JE, Omran SS, Simpkins AN, Heldner M, Havenon A, Aparicio HJ, Abdalkader M, **Psychogios M,** Vedovati MC, Paciaroni M, Martial RV, Liebeskind DS, Sousa DA, Coutinho JM, Yaghi S; ACTION-CVT Study Group (2022) Outcome Prediction in Cerebral Venous Thrombosis: The IN-REvASC Score. J Stroke 24(3): 404–416

Kniep HC, Elsayed S, Nawabi J, Broocks G, Meyer L, Bechstein M, Van Horn N, **Psychogios M,** Thomalla G, Flottmann F, Kemmling A, Gellissen S, Fiehler J, **Sporns PB,** Hanning U (2022) Imaging-based outcome prediction in posterior circulation stroke. J Neurol 269(7): 3800–3809

Krebs-Fleischmann HWA, **Obmann MM** (2022) Double-Contour Artifact on Helical Dual-Spin Dual-Energy CT. AJR Am J Roentgenol 218(5): 919

Kunz WG, **Sporns PB, Psychogios MN,** Fiehler J, Chapot R, Dorn F, Grams A, Morotti A, Musolino P, Lee S, Kemmling A, Henkes H, Nikoubashman O, Wiesmann M, Jensen-Kondering U, Möhlenbruch M, Schlamann M, Marik W, Schob S, Wendl C, Turowski B, Götz F, Kaiser D, Dimitriadis K, Gersing A, Liebig T, Ricke J, Reidler P, Wildgruber M, Mönch S; Save ChildS Investigators (2022) Cost-Effectiveness of Endovascular Thrombectomy in Childhood Stroke: An Analysis of the Save ChildS Study. J Stroke 24(1): 138–147

Lett MJ, Mehta H, Keogh A, Jaeger T, Jacquet M, Powell K, Meier MA, Fofana I, Melhem H, Vosbeck J, Cathomas G, Heigl A, Heim MH, Burri E, Mertz KD, Niess JH, Kollmar O, **Zech CJ,** Ivanek R, Duthaler U, Klenerman P, Stroka D, Filipowicz Sinnreich M (2022) Stimulatory MAIT cell antigens reach the circulation and are efficiently metabolised and presented by human liver cells. Gut 71(12): 2526–2538

Lin YS, Weibel J, Landolt HP, **Santini F,** Garbazza C, Kistler J, Rehm S, Rentsch K, Borgwardt S, Cajochen C, Reichert CF (2022) Time to Recover From Daily Caffeine Intake. Frontiers in Nutrition 8: 787225

Lu VM, Luther EM, Silva MA, Elarjani T, Abdelsalam A, Maier I, Al Kasab S, Jabbour PM, Kim JT, Wolfe SQ, Rai AT, **Psychogios MN,** Samaniego EA, Arthur AS, Yoshimura S, Grossberg JA, Alawieh A, Fragata I, Polifka A, Mascitelli J, Osbun J, Park MS, Levitt MR, Dumont T, Cuellar H, Williamson RW, Romano DG, Crosa R, Gory B, Mokin M, Moss M, Limaye K, Kan P, Yavagal DR, Spiotta AM, Starke RM (2022) Prognostic significance of age within the adolescent and young adult acute ischemic stroke population after mechanical thrombectomy: insights from STAR. J Neurosurg Pediatr 19: 1-7

Maier IL, Herpertz GU, Bähr M, **Psychogios MN,** Liman J (2022) What is the added value of CT-angiography in patients with transient ischemic attack? BMC Neurol 22(1): 7

Meyer L, Stracke CP, Wallocha M, Broocks G, **Sporns PB,** Piechowiak EI, Kaesmacher J, Maegerlein C, Dorn F, Zimmermann H, Naziri W, Abdullayev N, Kabbasch C, Behme D, Jamous A, Maus V, Fischer S, Möhlenbruch M, Weyland CS, Langner S, Meila D, Miszczuk M, Siebert E, Lowens S, Krause LU, Yeo LL, Tan BY, Gopinathan A, Gory B, Arenillas JF, Navia P, Raz E, Shapiro M, Arnberg F, Zeleňák K, Martínez-Galdámez M, Kastrup A, Papanagiotou P, Kemmling A, **Psychogios MN,** Andersson T, Chapot R, Fiehler J, Hanning U; TOPMOST Study Group (2022) Thrombectomy for secondary distal, medium vessel occlusions of the posterior circulation: seeking complete reperfusion. J Neurointerv Surg 14(7): 654–659

Meyer L, Stracke P, Wallocha M, Broocks G, **Sporns P,** Piechowiak EI, Kaesmacher J, Maegerlein C, Hernandez Petzsche MR, Dorn F, Zimmermann H, Naziri W, Abdullayev N, Kabbasch C, Behme D, Jamous A, Maus V, Fischer S, Möhlenbruch M, Weyland CS, Langner S, Meila D, Miszczuk M, Siebert E, Lowens S, Krause LU, Yeo L, Tan B, Gopinathan A, Gory B, Galván-Fernández J, Schüller M, Navia P, Raz E, Shapiro M, Arnberg F, Zeleňák K, Martínez-Galdámez M, Kastrup A, Papanagiotou P, Kemmling A, **Psychogios M,** Andersson T, Chapot R, Fiehler J, Hanning U; from the TOP-

MOST Study Group (2022) Aspiration Versus Stent Retriever Thrombectomy for Distal, Medium Vessel Occlusion Stroke in the Posterior Circulation: A Subanalysis of the TOPMOST Study. Stroke 53(8): 2449–2457

Mielke D, Döring K, Behme D, **Psychogios MN,** Rohde V, Malinova V (2022) The Impact of Endovascular Rescue Therapy on the Clinical and Radiological Outcome After Aneurysmal Subarachnoid Hemorrhage: A Safe and Effective Treatment Option for Hemodynamically Relevant Vasospasm? Front Neurol 13: 838456

Muff JL, **Heye T,** Thieringer FM, Brantner P (2022) Clinical acceptance of advanced visualization methods: a comparison study of 3D-print, virtual reality glasses, and 3D-display. 3D Print Med 8(1): 5

Mujanovic A, Kurmann CC, Dobrocky T, Olivé-Gadea M, Maegerlein C, Pierot L, Mendes Pereira V, Costalat V, **Psychogios M,** Michel P, Beyeler M, Piechowiak EI, Seiffge DJ, Mordasini P, Arnold M, Gralla J, Fischer U, Kaesmacher J, Meinel TR; BEYOND-SWIFT Investigators (2022) Bridging intravenous thrombolysis in patients with atrial fibrillation. Front Neurol 13: 945338

Nyilas S, **Bauman G,** Korten I, **Pusterla O,** Singer F, Ith M, Groen C, Schoeni A, Heverhagen JT, Christe A, Rodondi N, **Bieri O,** Geiser T, Auer R, Funke-Chambour M, Ebner L (2022) MRI Shows Lung Perfusion Changes after Vaping and Smoking. Radiology 304(1): 195–204

Öcal O, Ingrisch M, Ümütlü MR, Peynircioglu B, Loewe C, van Delden O, Vandecaveye V, Gebauer B, **Zech CJ,** Sengel C, Bargellini I, Iezzi R, Benito A, Pech M, Malfertheiner P, Ricke J, Seidensticker M (2022) Prognostic value of baseline imaging and clinical features in patients with advanced hepatocellular carcinoma. Br J Cancer 126(2): 211–218

Öcal O, Peynircioglu B, Loewe C, van Delden O, Vandecaveye V, Gebauer B, **Zech CJ,** Sengel C, Bargellini I, Iezzi R, Benito A, Schütte K, Gasbarrini A, Seidensticker R, Wildgruber M, Pech M, Malfertheiner P, Ricke J, Seidensticker M (2022) Correlation of liver enhancement in gadoxetic acid-enhanced MRI with liver functions: a multicenter-multivendor analysis of hepatocellular carcinoma patients from SORAMIC trial. Eur Radiol 32(2): 1320–1329

Öcal O, Schinner R, Schütte K, de Toni EN, Loewe C, van Delden O, Vandecaveye V, Gebauer B, **Zech CJ,** Sengel C, Bargellini I, Gasbarrini A, Sangro B, Pech M, Malfertheiner P, Ricke J, Seidensticker M; SORAMIC study group (2022) Early tumor shrinkage and response assessment according to mRECIST predict overall survival in hepatocellular carcinoma patients under sorafenib. Cancer Imaging 22(1): 1

Öcal O, Schütte K, **Zech CJ,** Loewe C, van Delden O, Vandecaveye V, Verslype C, Gebauer B, Sengel C, Bargellini I, Iezzi R, Philipp A, Berg T, Klümpen HJ, Benckert J, Pech M, Gasbarrini A, Amthauer H, Bartenstein P, Sangro B, Malfertheiner P, Ricke J, Seidensticker M (2022) Addition of Y-90 radioembolization increases tumor response and local disease control in hepatocellular carcinoma patients receiving sorafenib. Eur J Nucl Med Mol Imaging 49(13): 4716–4726

Obmann MM, Punjabi G, Obmann VC, **Boll DT, Heye T,** Benz MR, Yeh BM (2022) Dual-energy CT of acute bowel ischemia. Abdom Radiol (NY) 47(5): 1660–1683

Oechtering J, Lincke T, Schaedelin S, Décard BF, Maceski A, Orleth A, Meier S, Willemse E, Buchmann A, Khalil M, Derfuss T, Benkert P, Heijnen I, Regeniter A, Müller S, Achtnichts L, Lalive P, Salmen A, Pot C, Gobbi C, Kappos L, Granziera C, Leppert D, Schlaeger R, **Lieb JM,** Kuhle J (2022) Swiss MS Cohort Study. Intrathecal IgM Synthesis Is Associated with Spinal Cord Manifestation and Neuronal Injury in Early MS. Ann Neurol 91(6): 814–820

Plas P, Limana L, Carré D, Thiongane A, Raguin O, **Mansi R,** Meyer-Losic F, Lezmi S (2022) Comparison of the anti-tumour activity of the somatostatin receptor (SST) antagonist [177Lu]Lu-Satoreotide tetraxetan and the agonist [177Lu]Lu-DOTA-TATE in mice bearing AR42J SST2-positive tumours. Pharmaceuticals 15(9): 1085

Porto GBF, Chen CJ, Al Kasab S, Essibayi MA, Almallouhi E, Hubbard Z, Chalhoub R, Alawieh A, Maier I, **Psychogios MN,** Wolfe SQ, Jabbour P, Rai A, Starke RM, Shaban A, Arthur A, Kim JT, Yoshimura S, Grossberg J, Kan P, Fragata I, Polifka A, Osbun J, Mascitelli J, Levitt MR, Williamson R Jr, Romano DG, Crosa R, Gory B, Mokin M, Limaye KS, Casagrande W, Moss M, Grandhi R, Yoo A, Spiotta AM, Park MS (2022) Stroke Thrombectomy and Aneurysm Registry (STAR) Collaborators. Association of Noncontrast Computed Tomography and Perfusion Modalities With Outcomes in Patients Undergoing Late-Window Stroke Thrombectomy. JAMA Netw Open 5(11): e2241291

Pradella M, Achermann R, Sperl JI, Kargel R, Rapaka S, **Cyriac J, Yang S,** Sommer G, **Stieltjes B, Bremerich J,** Brantner P, **Sauter AW** (2022) Performance of a deep learning tool to detect missed aortic dilatation in a large chest CT cohort. Front Cardiovasc Med 9: 972512

Pradella M, Anastasopoulos C, Yang S, Moor M, Badertscher P, **Gehweiler JE,** Spies F, Haaf P, Zellweger M, Sommer G, **Stieltjes B, Bremerich J,** Osswald S, Kuhne M, Sticherling C, Knecht S (2022) Associations between fully-automated, 3D-based functional analysis of the left atrium and classification schemes in atrial fibrillation. PLoS One 17(8): e0272011

Prasad V, Boss M, **Rottenburger C,** Brenner W, Blankenstein O, Prasad S, Buitinga M, Shah P, Gotthardt M (2022) Reply: 68Ga NODAGA-Exendin-4 PET Scanning for Focal Congenital Hyperinsulinism: Need for Replication. J Nucl Med 63 (3): 493–494

Prasad A, Kobsa J, Kodali S, Bartolome D, Begunova L, Quispe-Orozco D, Farooqui M, Zevallos C, Ortega-Gutiérrez S, Anadani M, Almallouhi E, Spiotta AM, Giles JA, Keyrouz SG, Kim JT, Maier IL, Liman J, **Psychogios MN,** Riou-Comte N, Richard S, Gory B, Quintero Wolfe S, Brown PA, Fargen KM, Mistry EA, Fakhri H, Mistry A, Wong KH, Nascimento FA, Kan P, de Havenon A, Sheth KN, Petersen NH (2022) Temporal profiles of systolic blood pressure variability and neurologic outcomes after endovascular thrombectomy. Pra Eur Stroke J 7(4): 365–375

Pusterla O, Heule R, **Santini F, Weikert T,** Willers C, Andermatt S, Sandkühler R, Nyilas S, Latzin P, **Bieri O, Bauman G** (2022) MRI lung lobe segmentation in pediatric cystic fibrosis patients using a recurrent neural network trained with publicly accessible CT datasets. Magn Reson Med 88(1): 391–405

Psychogios M, Brehm A, López-Cancio E, De Marchis GM, Meseguer E, Katsanos AH, Kremer C, **Sporns P,** Zedde M, Kobayashi A, Caroff J, Bos D, Lémeret S, Lal A, Arenillas JF (2022) European Stroke Organisation guidelines on treatment of patients with intracranial atherosclerotic disease. Eur Stroke J 7(3): III-IV

Refardt J, Hofland J, **Wild D,** Christ E (2022) Molecular Imaging of Neuroendocrine Neoplasms. J Clin Endocrinol Metab 107(7): e2262–e2670

Rentsch CA, Thalmann GN, Lucca I, Kwiatkowski M, Wirth GJ, Strebel RT, Engeler D, Pedrazzini A, Hüttenbrink C, Schultze-Seemann W, Torpai R, Bubendorf L, Wicki A, Roth B, Bosshard P, Püschel H, **Boll DT,** Hefermehl L, Roghmann F, Gierth M, Ribi K, Schäfer S, Hayoz S (2022) A Phase 1/2 Single-arm Clinical Trial of Recombinant Bacillus Calmette-Guérin (BCG) VPM1002BC Immunotherapy in Non-muscle-invasive Bladder Cancer Recurrence After Conventional BCG Therapy: SAKK 06/14. Eur Urol Oncol 5(2): 195–202

Rusche T, Breit HC, Bach M, Wasserthal J, Gehweiler J, Manneck S et al., **Sporns PB** (2022) Potential of Stroke Imaging Using a New Prototype of Low-Field MRI: A Prospective Direct 0.55 T/1.5 T Scanner Comparison. Journal of Clinical Medicine 11(10): 2798

Rusche T, Vosshenrich J, Winkel DJ, Donners R, Segeroth M, Bach M et al., **Breit HC** (2022) More Space, Less Noise – New-generation Low-Field Magnetic Resonance Imaging Systems Can Improve Patient Comfort: A Prospective 0.55 T – 1.5 T-Scanner Comparison. Journal of Clinical Medicine 11(22): 6705

Schmidt VF, Masthoff M, Goldann C, Brill R, **Sporns PB,** Segger L, **Schulze-Zachau V, Takes M,** Köhler M, Deniz S, Öcal O, Mansour N, Ümütlü MR, Shemwetta MD, Baraka BM, Mbuguje EM, Naif AA, Ukweh O, Seidensticker M, Ricke J, Gebauer B, Wohlgemuth WA, Wildgruber M (2022) Multicentered analysis of percutaneous sclerotherapies in venous malformations of the face. Front Med (Lausanne) 9: 1066412

Schmidt VF, Masthoff M, Brill R, **Sporns PB,** Köhler M, **Schulze-Zachau V, Takes M,** Ehrl D, Puhr-Westerheide D, Kunz WG, Shemwetta MD, Mbuguje EM, Naif AA, Sarkar A, Ricke J, Seidensticker M, Wohlgemuth WA, Wildgruber M (2022) Image-Guided Embolotherapy of Arteriovenous Malformations of the Face. Cardiovasc Intervent Radiol 45(7): 992–1000

Seyam M, Weikert T, Sauter A, Brehm A, Psychogios MN, Blackham KA (2022) Utilization of Artificial Intelligence-based Intracranial Hemorrhage Detection on Emergent Noncontrast CT Images in Clinical Workflow. Radiol Artif Intell 4(2): e210168

Sporns PB, Höhne M, Meyer L, Krogias C, Puetz V, Thierfelder KM, Duering M, Kaiser D, Langner S, **Brehm A,** Rotkopf LT, Kunz WG, Fiehler J, Heindel W, Schramm P, Wiendl H, Minnerup H, **Psychogios MN,** Kemmling A, Minnerup J (2022) Simplified Assessment of Lesion Water Uptake for Identification of Patients within 4.5 Hours of Stroke Onset: An Analysis of the MissPerfeCT Study. J Stroke 24(3): 390–395

Sporns P, Jones J, **Psychogios M,** Spears J, Lubicz B, Panni P, Puri AS, Pero G, Griessenauer CJ, Asadi H, Stapleton CJ, Siddiqui A, Ducruet AF, Albuquerque FC, Kan P, Kalousek V, Lylyk P, Boddu S, Knopman J, Aziz-Sultan MA, Limbucci N, Jabbour P, Cognard C, Patel AB, Dmytriw AA (2022) Transradial versus transfemoral access for embolization of intracranial aneurysms with the Woven EndoBridge device: a propensity score-matched study. J Neurosurg 4: 1–8

Sanabria-Diaz G, Etter MM, Melie-Garcia L, **Lieb JM, Psychogios MN,** Hutter G, Granziera C (2022) Brain cortical alterations in COVID-19 patients with neurological symptoms. Front Neurosci 16: 992165

Schäper J, **Bauman G,** Ganter C, **Bieri O** (2022) Pure balanced steady-state free precession imaging (pure bSSFP). Magn Reson Med 87(4): 1886–1893

Sexauer R, Bestler C (2022) Time Is Money: Considerations for Measuring the Radiological Reading Time. J Imaging 8(8): 208

Sexauer R, Stieltjes B, Bremerich J, D'Antonoli TA, Schmidt N (2022) Considerations on Baseline Generation for Imaging AI Studies Illustrated on the CT-Based Prediction of Empyema and Outcome Assessment. J Imaging 8(3): 50

Sexauer R, Yang S, Weikert T et al. (2022) Automated Detection, Segmentation, and Classification of Pleural Effusion From Computed Tomography Scans Using Machine Learning. Invest Radiol 57(8): 552–559

Seyam M, **Weikert T, Sauter AW, Brehm A, Psychogios MN, Blackham KA** (2022) Utilization of Artificial Intelligence-based Intracranial Hemorrhage Detection on Emergent Noncontrast CT Images in Clinical Workflow. Radiol Artif Intell 4(2): e210168

Shu L, Bakradze E, Omran SS, Giles J, Amar J, Henninger N, Elnazeir M, Liberman A, Moncrieffe K, Rotblat J, Sharma R, Cheng Y, Zubair AS, Simpkins A, Li G, Kung J, Perez D, Heldner MR, Scutelnic A, von Martial R, Siepen B, Rothstein A, Khazaal O, Do D, Al Kasab S, Rahman LA, Mistry EA, Kerrigan D, Lafever H, Nguyen TN, Klein P, Aparicio HJ, Frontera JA, Kuohn L, Agarwal S, Stretz C, Kala N, ElJamal S, Chang A, Cutting S, Indraswari F, de Havenon A, Muddasani V, Wu T, Wilson D, Nouh A, Asad D, Qureshi A, Moore J, Khatri P, Aziz Y, Casteigne B, Khan M, Cheng Y, Grory BM, Weiss M, Ryan D, Vedovati MC, Paciaroni M, Siegler J, Kamen S, Yu S, Guerrero CL, Atallah E, De Marchis GM, **Brehm A,** Dittrich T, **Psychogios M,** Alvarado-Dyer R, Kass-Hout T, Prabhakaran S, Honda T, Liebeskind D, Furie K, Yaghi S (2022) Predictors of Recurrent Venous Thrombosis After Cerebral Venous Thrombosis: Analysis of the ACTION-CVT Study. Neurology 99(21): e2368–e2377

Siegler JE, Shu L, Yaghi S, Salehi Omran S, Elnazeir M, Bakradze E, **Psychogios M,** De Marchis GM, Yu S, Klein P, Abdalkader M, Nguyen TN, ACTION-CVT Investigators (2022) Endovascular Therapy for Cerebral Vein Thrombosis: A Propensity-Matched Analysis of Anticoagulation in the Treatment of Cerebral Venous Thrombosis. Neurosurgery 91(5): 749–755

Sinnecker T, Schädelin S, Benkert P, Ruberte E, Amann M, **Lieb JM,** Naegelin Y, Müller J, Kuhle J, Derfuss T, Kappos L, Wuerfel J, Granziera C, Yaldizli Ö (2022) Brain atrophy measurement over a MRI scanner change in multiple sclerosis. Neuroimage Clin 36: 103–148

Seidensticker M, Steffen IG, Bargellini I, Berg T, Benito A, Gebauer B, Iezzi R, Loewe C, Karçaaltincaba M, Pech M, Sengel C, van Delden O, Vandecaveye V, **Zech CJ,** Ricke J (2022) Gadoxetic Acid-Based MRI for Decision-Making in Hepatocellular Carcinoma Employing Perfusion Criteria Only-A Post Hoc Analysis from the SORAMIC Trial Diagnostic Cohort. Curr Oncol 29(2): 565–577

Soni K, **Iyyakkunnel S,** Steiner R, Antunes R, Moser L, **Bieri O,** Marot L, Meyer E (2022) Effect of 3 T magnetic field on RF plasma sputtering in an ITER-relevant first mirror unit. Nucl Fusion 62: 126009

Thommen J, Gogos B, Héritier F, Unteregger F, **Lieb J,** Storck C (2022) Endoscopic and Computed Tomography Evaluation of Posterior Glottic Closure During Phonation. Laryngoscope 132(1): 124–129

Turek D, Haefliger S, Ameline B, Alborelli I, Calgua B, Hartmann W, **Harder D,** Flanagan AM, Amary F, Baumhoer D (2022) Brown Tumors Belong to the Spectrum of KRAS-driven Neoplasms. Am J Surg Pathol 46(11): 1577–1582

Unterrainer M, Deroose CM, Herrmann K, Moehler M, Blomqvist L, Cannella R, Caramella C, Caruso D, Chouhan MD, Denecke T, De la Pinta C, De Geus-Oei LF, Dulskas A, Eisenblätter M, Foley KG, Gourtsoyianni S, Lecouvet FE, Lopci E, Maas M, **Obmann MM,** Oprea-Lager DE, Verhoeff JJC, Santiago I, Terraz S, D'Anastasi M, Regge D, Laghi A, Beets-Tan RGH, Heinemann V, Lordick F, Smyth EC, Ricke J, Kunz WG, European Organisation for Research and Treatment of Cancer (EORTC) Imaging Group, European Organisation for Research and Treatment of Cancer (EORTC) Gastrointestinal Tract Cancer Group, European Society of Oncologic Imaging (ESOI) and the European Society of Gastrointestinal and Abdominal Radiology (ESGAR) (2022) Imaging standardisation in metastatic colorectal cancer: A joint EORTC-ESOI-ESGAR expert consensus recommendation. Eur J Cancer 176: 193–206

Varum F, Thorne H, Bravo R, Gilgen D, Hartig C, **Nicolas GP, Wild D,** Liakoni E, Haschke M (2022) Targeted colonic release formulations of mesalazine – A clinical pharmacoscintigraphic proof-of-concept study in healthy subjects and patients with mildly active ulcerative colitis. Int J Pharm 625: 122055

Viry A, **Aberle C,** Lima T, Treier R, Schindera ST, Verdun FR, Racine D (2022) Assessment of task-based image quality for abdominal CT protocols linked with national diagnostic reference levels. Eur Radiol 32(2): 1227–1237

Vogel A, Cervantes A, Chau I, Daniele B, Llovet JM, Meyer T, Nault JC, Neumann U, Ricke J, Sangro B, Schirmacher P, Verslype C, **Zech CJ,** Arnold D, Martinelli E; ESMO Guidelines Committee (2022) Corrigendum to «Hepatocellular carcinoma: ESMO Clinical Practice Guidelines for diagnosis, treatment and follow-up»: [Annals of Oncology 29 suppl. 4 (2018) v238-iv255]. Ann Oncol 33(6): 666

Vogiatzi T, **Menz R,** Verna C, Bornstein MM, Dagassan-Berndt D (2022) Effect of field of view (FOV) positioning and shielding on radiation dose in paediatric CBCT. Dentomaxillofac Radiol 51(6): 20210316

Vosshenrich J, Breit HC, Bach M, Merkle EM (2022) Ökonomische Aspekte der Niederfeld-Magnetresonanztomographie. Der Radiologe 62: 400–404

Wagner B, Hert L, Polymeris AA, Schaedelin S, **Lieb JM,** Seiffge DJ, Traenka C, Thilemann S, Fladt J, Altersberger VL, Zietz A, Dittrich TD, Fisch U, Gensicke H, De Marchis GM, Bonati LH, Lyrer PA, Engelter ST, Peters N (2022) Impact of type of oral anticoagulants in patients with cerebral microbleeds after atrial fibrillation-related ischemic stroke or TIA: Results of the NOACISP-LONGTERM registry. Front Neurol 13: 964723

Wagner B, Lorscheider J, Wiencierz A, **Blackham K, Psychogios M,** Bolliger D, De Marchis GM, Engelter ST, Lyrer P, Wright PR, Fischer U, Mordasini P, Nannoni S, Puccinelli F, Kahles T, Bianco G, Carrera E, Luft AR, Cereda CW, Kägi G, Weber J, Nedeltchev K, Michel P, Gralla J, Arnold M, Bonati LH, Swiss Stroke Registry Investigators (2022) Endovascular Treatment for Acute Ischemic Stroke With or Without General Anesthesia: A Matched Comparison. Stroke 53(5): 1520–1529

Walter M, Trotsenko P, **Breit HC,** Keller N, Meyer A, **Winkel DJ** et al., **Wetterauer C** (2022) Safety profile of robotic-assisted transperineal MRI-US-fusion guided biopsy of the prostate. Frontiers in Oncology 12: 1025355

Weikert T, Jaeger PF, **Yang S,** Baumgartner M, **Breit HC, Winkel DJ,** Sommer G, **Stieltjes B,** Thaiss W, **Bremerich J,** Maier-Hein KH, **Sauter AW** (2022) Automated lung cancer assessment on 18F-PET/CT using Retina U-Net and anatomical region segmentation. Eur Radiol 1: 1–10

Wendebourg MJ, **Weigel M,** Richter L, Gocheva V, Hafner P, Orsini AL, Crepulja V, Schmidt S, Huck A, Oechtering J, Blatow M, **Haas T,** Granziera C, Kappos L, Cattin P, **Bieri O,** Fischer D, Schlaeger R (2022) Spinal cord gray matter atrophy is associated with functional decline in post-polio syndrome. Eur J Neurol 29(5): 1435–1445

Wilder-Smith AJ, Yang S, Weikert T, Bremerich J, Haaf P, **Segeroth M,** Ebert LC, **Sauter AW, Sexauer R** (2022) Automated Detection, Segmentation, and Classification of Pericardial Effusions on Chest CT Using a Deep Convolutional Neural Network. Diagnostics 12(5): 1045

Willers CC, Frauchiger BS, Stranzinger E, **Bauman G,** Moeller A, Jung A, Hector A, Regamey N, Zanolari M, Mueller-Suter D, Kuhn AL, Blanchon S, Rochat I, Latzin P, Ramsey KA; the SCILD Study group (2022) Feasibility of unsedated lung MRI in young children with cystic fibrosis. Eur Respir J 60(5): 2103112

Willers C, Maager L, **Bauman G,** Cholewa D, Stranzinger E, Raio L, Casaulta C, Latzin P (2022) School-age structural and functional MRI and lung function in children following lung resection for congenital lung malformation in infancy. Pediatr Radiol 52(7): 1255–1265

Winkel DJ, Mujagic E, Staub D, **Harder D, Bremerich J, Obmann MM** (2022) Multimodality imaging and 3D-printing of a thoraco-abdominal aortic aneurysm eroding into the spine. Radiol Case Rep 18(2): 657–660

Yaghi S, Shu L, Bakradze E, Salehi Omran S, Giles JA, Amar JY, Henninger N, Elnazeir M, Liberman AL, Moncrieffe K, Lu J, Sharma R, Cheng Y, Zubair AS, Simpkins AN, Li GT, Kung JC, Perez D, Heldner M, Scutelnic A, Seiffge D, Siepen B, Rothstein A, Khazaal O, Do D, Kasab SA, Rahman LA, Mistry EA, Kerrigan D, Lafever H, Nguyen TN, Klein P, Aparicio H, Frontera J, Kuohn L, Agarwal S, Stretz C, Kala N, El Jamal S, Chang A, Cutting S, Xiao H, de Havenon A, Muddasani V, Wu T, Wilson D, Nouh A, Asad SD, Qureshi A, Moore J, Khatri P, Aziz Y, Casteigne B, Khan M, Cheng Y, Mac Grory B, Weiss M, Ryan D, Vedovati MC, Paciaroni M, Siegler JE, Kamen S, Yu S, Leon Guerrero CR, Atallah E, De Marchis GM, **Brehm A,** Dittrich T, **Psychogios M,** Alvarado-Dyer R, Kass-Hout T, Prabhakaran S, Honda T, Liebeskind DS, Furie K (2022) Direct Oral Anticoagulants Versus Warfarin in the Treatment of Cerebral Venous Thrombosis (ACTION-CVT): A Multicenter International Study. Stroke 53(3): 728–738

Yang SR, Hirschmann MT, Schiffmann A, **Kovacs BK, Gehweiler J,** Amsler F, Hirschmann A (2022) Diagnostics of infrapatellar saphenous neuralgia-a reversible cause of chronic anteromedial pain following knee surgery. Eur Radiol 32(2): 1342–1352

Zana A, Galbiati A, Gilardoni E, Bocci M, **Millul J,** Sturm T, Stucchi R, Elsayed A, Nadal L, Cirillo M, Roll W, Stegger L, Asmus I, Backhaus P, Schäfers M, Neri D, Cazzamalli S (2022) Fibroblast Activation Protein triggers release of drug payload from non-internalizing small molecule drug conjugates in solid tumors. Clin Cancer Res 28(24): 5440–5454

Buchkapitel

Weikert T, Leiner T (2022) How to Write and Review an Artificial Intelligence Paper. In: CN De Cecco, M van Assen, T Leiner (eds) Artificial Intelligence in Cardiothoracic Imaging. Springer Nature, Cham, 567–574

Auszeichnungen, Ernennungen und Sponsoren

Auszeichnungen

Brodbeck Sofie: Preis für die beste Diplomarbeit (Medizinisch-technische Radiologie HF) für: «Thermoablative Verfahren im Kampf gegen Tumore – Ein Vergleich zwischen Kryoablation und Radiofrequenzablation». Bildungszentrum Gesundheit Basel-Stadt (BZG)

Fani Melpomeni: Neuroendocrine Tumor Research Foundation Investigator Award 2022 für «COPPER PET with 61Cu-NODAGA-LM3 for the detection of Neuroendocrine Tumors». Neuroendocrine Tumor Research Foundation (NETRF)

Pradella Maurice: Certificate of Merit für «Associations between left atrial volumetric and blood flow-parameters: The Multi-Ethnic Study of Atherosclerosis». European Society of Cardiovascular Radiology (ESCR)

Pradella Maurice: Trainee Research Prize für «Altered Left Atrial 3D Blood Flow Dynamics Are Associated with Silent Cerebral Infarction: The Multi-Ethnic Study of Atherosclerosis». Radiological Society of North American (RSNA)

Spinnler Fabienne: Beste Masterarbeit in Drug Sciences für «Development and validation of an LC-MS/MS method to determine midazolam and its main metabolite, α-hydroxymidazolam, in human plasma». Gesellschaft der Schweizerischen Industrie-ApothekerInnen (GSIA)

Türkay Dilhan: Preis für die beste Diplomarbeit (Medizinisch-technische Radiologie HF) für: «Das optimale Zusammenspiel von Radio- und Immuntherapie beim metastasierten nicht-kleinzelligen Bronchuskarzinom». Bildungszentrum Gesundheit Basel-Stadt (BZG)

Promotionen

Brehm Alex (Dr. sc. med.**):** «Optimization of the Management and Triage of stroke patients in the acute phase. Medizinische Fakultät der Universität Basel (Doktorvater: Prof. Dr. med. Marios Psychogios, Betreuer: Prof. Dr. med. Stefan Engelter)

Wichtmann Hildegard Maria (Dr. med.): «Metal implants on abdominal CT: Does split-filter dual-energy CT provide additional value over iterative metal artifact reduction?» Medizinische Fakultät der Universität Basel (Doktorvater: Prof. Dr. med. Daniel Boll, Betreuer: PD Dr. med. Markus Obmann)

Wilder-Smith Adrian Jonathan (Dr. med.): «Automated Detection, Segmentation, and Classification of Pericardial Effusions on Chest CT Using a Deep Convolutional Neural Network». Medizinische Fakultät der Universität Basel (Doktorvater: Prof. Dr. med. Jens Bremerich, Betreuer: Prof. Dr. med. Alexander Sauter)

Habilitation

Winkel David (PD Dr. med.): «Novel Techniques for Prostate Cancer Detection and Classification». Medizinische Fakultät der Universität Basel

Sponsoren

- 1a medical AG
- Abbott AG
- Bayer (Schweiz) AG
- Biogen
- Boehringer Ingelheim RCV GmbH & Co KG
- Bundesamt für Gesundheit (BAG)
- Debiopharm International SA
- EuroMed Swiss AG
- Gottfried und Julia Bangerter-Rhyner-Stiftung
- Innosuisse
- Ipsen Pharma SAS
- ITM Oncologics GmbH
- MCM MEDSYS AG
- Medtronic Inc.
- Neuroendocrine Tumor Research Foundation
- Penumbra Inc.
- Phenox GmbH
- Rapid Medical Inc.
- Schweizerischer Nationalfonds (SNF)
- Siemens Healthineers
- Stiftung zur Förderung der gastroenterologischen und allgemeinen klinischen Forschung sowie der medizinischen Bildauswertung
- Stryker Neurovascular Inc.
- Swiss Dental Association (no. 294–16)
- Swiss Nuclides AG
- Swiss Personalized Health Network (SPHN)

Informationen für Zuweisende

Universitätsspital Basel
Radiologie und Nuklearmedizin
Petersgraben 4, 4031 Basel
radiologie@usb.ch, nuklearmedizin@usb.ch
unispital-basel.ch/radiologie
+41 61 265 25 25 (Spitalzentrale)

Leitung Ärztinnen, Ärzte und übriges akademisches Personal
Prof. Dr. med. Elmar Merkle, elmar.merkle@usb.ch

Leitung Radiologiefachpersonen und BMAs
Mia Nagy, mia.nagy@usb.ch

Leitung Klinikmanagement, Administration und IT
Alexandra Streuber, alexandra.streuber@usb.ch

Abteilungen	Leitung	E-Mail
Abdominelle und onkologische Diagnostik – Mammadiagnostik	Prof. Dr. med. Daniel Boll Dr. med. Noemi Schmidt	daniel.boll@usb.ch noemi.schmidt@usb.ch
Kardiale und thorakale Diagnostik	Prof. Dr. med. Jens Bremerich	jens.bremerich@usb.ch
Diagnostische und interventionelle Neuroradiologie	Prof. Dr. med. Marios Psychogios	marios.psychogios@usb.ch
Interventionelle Radiologie	Prof. Dr. med. Christoph J. Zech	christoph.zech@usb.ch
Muskuloskelettale Diagnostik	Dr. med. Dorothee Harder	dorothee.harder@usb.ch
Nuklearmedizin	Prof. Dr. med. Dr. phil. Damian Wild	damian.wild@usb.ch
Radiopharmazeutische Chemie	Prof. Dr. phil. Melpomeni Fani	melpomeni.fani@usb.ch
Radiologische Physik	Prof. Dr. phil. Oliver Bieri	oliver.bieri@usb.ch

Das **3D Print Lab** können Sie über 3DPrintLab@usb.ch kontaktieren.

Anmeldung von Patientinnen und Patienten

Ärztinnen und Ärzte können ihre Patient*innen per E-Mail bei uns anmelden. Telefonisch stehen wir Montag–Freitag, 7.30–17.00 Uhr, zur Verfügung. Unser Anmeldeformular finden Sie auf unispital-basel.ch/radiologie in der Rubrik Anmeldung von Patienten.

	Telefon	E-Mail
Allgemeine Radiologie	+41 61 556 56 65/6	RadDia@usb.ch
Ultraschall (Sonografie)	+41 61 328 73 23	RadDia@usb.ch
Computertomografie (CT)	+41 61 556 56 67	Anmeldung.CT@usb.ch
Magnetresonanztomografie (MRT)	+41 61 556 56 61	Anmeldung.MRI@usb.ch
Interventionelle Radiologie und Neuroradiologie	+41 61 556 56 68	Intervention.Radiologie@usb.ch
Mammadiagnostik	+41 61 265 91 50	MamDia@usb.ch
Nuklearmedizinische Diagnostik	+41 61 328 66 81	NUKAnmeldung@usb.ch
Nuklearmedizin: PET	+41 61 328 79 31	PET@usb.ch
Nuklearmedizinische Therapien	+41 61 265 47 04	Therapie-NUK@usb.ch
Konv. Röntgendiagnostik K1 (für Zuweiser am USB)	+41 61 265 91 50	RadDia@usb.ch

Ambulante Aussenstelle

Zuweisende Ärztinnen und Ärzte können ihre Patient*innen für alle gängigen ambulanten radiologischen und nuklearmedizinischen Untersuchungen telefonisch (Montag–Donnerstag, 8–18 Uhr, Freitag bis 17 Uhr) oder jederzeit elektronisch über unsere Website bei uns anmelden. Unser Anmeldeformular finden Sie auf bilddiagnostik.ch/kontakt.

	Telefon	Fax
Zentrum für Bilddiagnostik (am Bahnhof SBB)	+41 61 281 69 69	+41 61 281 69 73

Notfälle

Notfälle müssen zwingend telefonisch bei der zuständigen Dienstärztin bzw. dem -arzt angemeldet werden: +41 61 328 68 00.

Impressum

Redaktionelle Leitung: Prof. Dr. med. Elmar Merkle
Koordination, Redaktion, Layout, Satz: Dr. phil. Seline Schellenberg, mit Unterstützung von Dr. phil. Sabine Tanner
Druck: Schrift, Bild & Druck, USB
Abbildungen: USB, ausser auf den Seiten: Titelbild, 2 (links und Mitte), 11, 13: Midjourney

Titelbild: Mittels künstlicher Intelligenz (Midjourney) generiertes Bild, basierend auf der Texteingabe: «a structure that looks like a tree with its stem and branches made of electronic network cables. The roots are thick cables reaching into the earth».

Diese Publikation, einschliesslich all ihrer Texte und Abbildungen, ist urheberrechtlich geschützt. Jede Verwendung ausserhalb der engen Grenzen des Urheberrechts ist ohne Zustimmung von Radiologie und Nuklearmedizin sowie der beteiligten Institutionen unzulässig und strafbar. Dies gilt insbesondere für Vervielfältigungen, Übersetzungen, Mikroverfilmungen sowie für die Einspeicherung und Verarbeitung in elektronischen Systemen.
© 2023 Radiologie und Nuklearmedizin, Universitätsspital Basel

Herausgeber

Universitätsspital Basel
Radiologie und Nuklearmedizin
Petersgraben 4
4031 Basel
T +41 61 265 43 84, F +41 61 265 53 51
radiologie@usb.ch
nuklearmedizin@usb.ch
unispital-basel.ch/radiologie

Universitätsspital Basel
Spitalstrasse 21/Petersgraben 4 | 4031 Basel | unispital-basel.ch