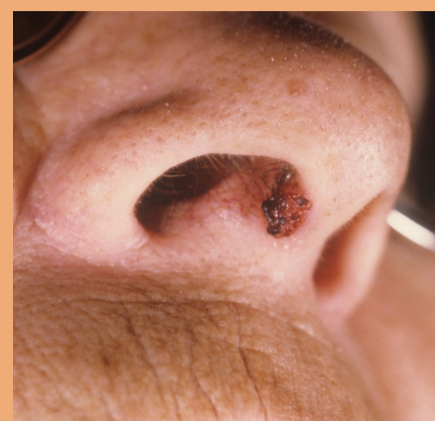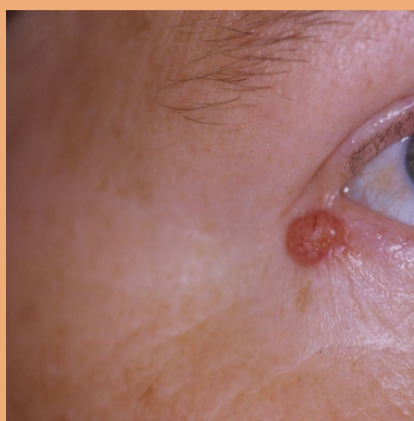

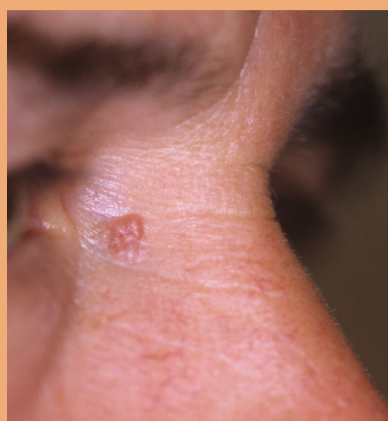
DermaAktuell

21. Ausgabe März 2021



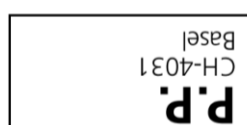Figur: Drei typische Beispiele problematischer Basalzellkarzinome, welche idealerweise mit Mohs-Chirurgie entfernt werden sollten, da der ansonsten nötige Sicherheitsabstand problematisch würde. Probieren Sie das beigelegte Lineal doch einmal gerade aus.

Herausgegeben von:

Dermatologische Klinik, Prof. Dr. med. Dr. sc. nat. Alexander Navarini und Prof. Karin Hartmann



DIE POST



A-PRIORITY

Universitätsspital
Basel

Jahressponsoren 2021 der Dermatologischen Klinik

